

AKUUTTI SILMÄ

29.5.2018

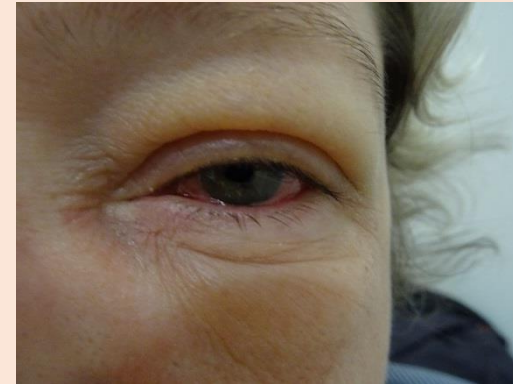
LL Kirsti Talvensaari
silmätautien erikoislääkäri

AKUUTTI SILMÄ

- punainen silmä
 - mitä yleislääkäri voi hoitaa?
- näköoireinen silmä
 - millä kiireellisyydellä silmälääkärille?
- vammautunut silmä
 - miten kohdata?

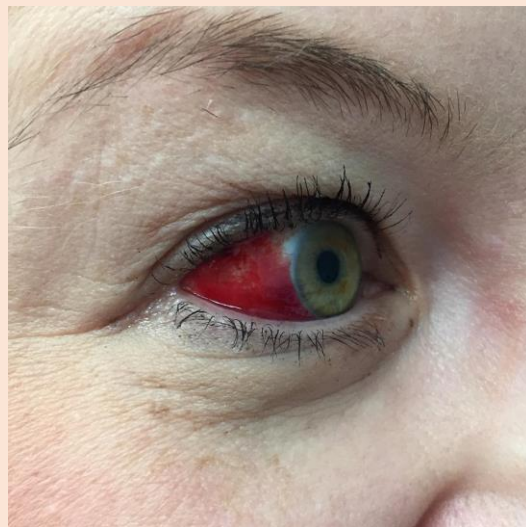
Punainen silmä

- Yleislääkäri voi hoitaa:
 - konjunktiviitti
 - bakteeri
 - muista klamydian mahdollisuus!
 - virus
 - adenovirusepidemia 2017-2018
 - Duodecim 2/2019
 - allergia
 - antihistamiini ja natriumkromoglikaatti



Punainen silmä

- Yleislääkäri voi hoitaa
 - Sugillaatio
 - kostutustipat
 - RR ja INR
 - jos taustalla vamma, pitää lähettää silmälääkärille



Punainen silmä

- Yleislääkäri voi hoitaa:
 - sidekalvon vierasesine
 - käännä yläluomi
 - varo betonia
 - sarveiskalvon vierasesine
 - yritä poistaa itse ensin (kerran). Jos ei onnistu, lähetä eteenpäin

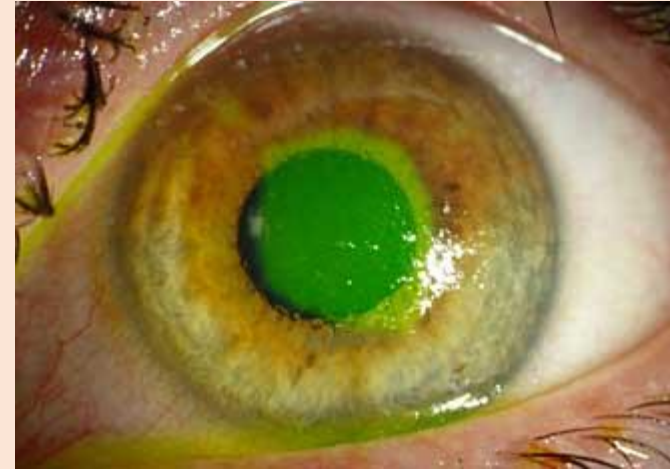
Punainen silmä

- Yleislääkäri voi hoitaa:

- eroosio

- vammaenergia?
 - mustuainen?

- jos käytät fluoresiinia pipetistä, muista huuhdella (liuska paras)
 - kloramfenikoli voidemuodossa

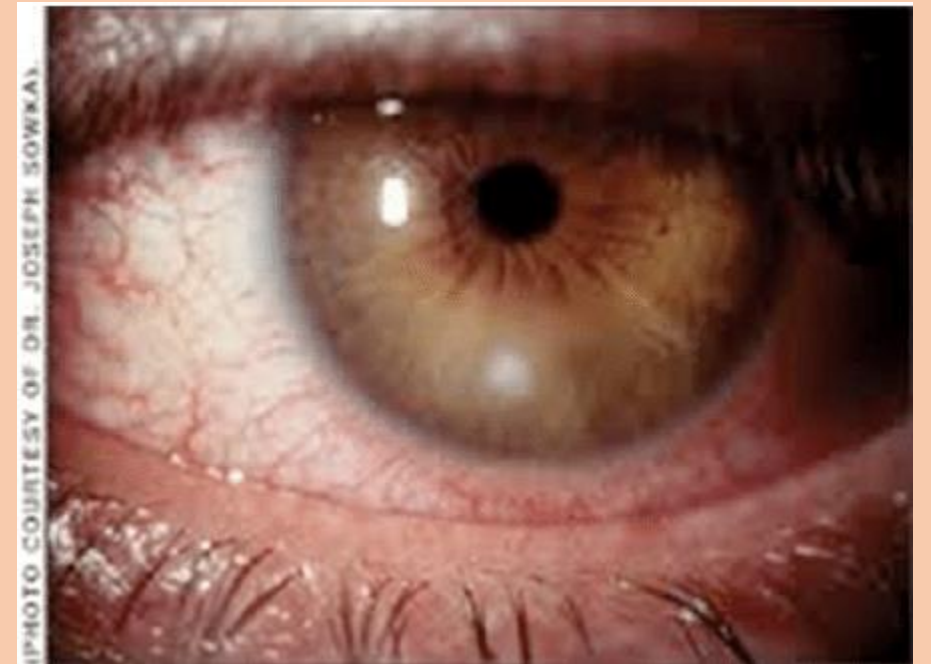

Punainen silmä

- Yleislääkärin tulee lähettää
 - iriitti eli värikalvontulehdus
 - yleensä aina aikuisella yhden silmän akuutti tauti, joka ei (koskaan) rähmi mutta särkee
 - onko ollut ennenkin?

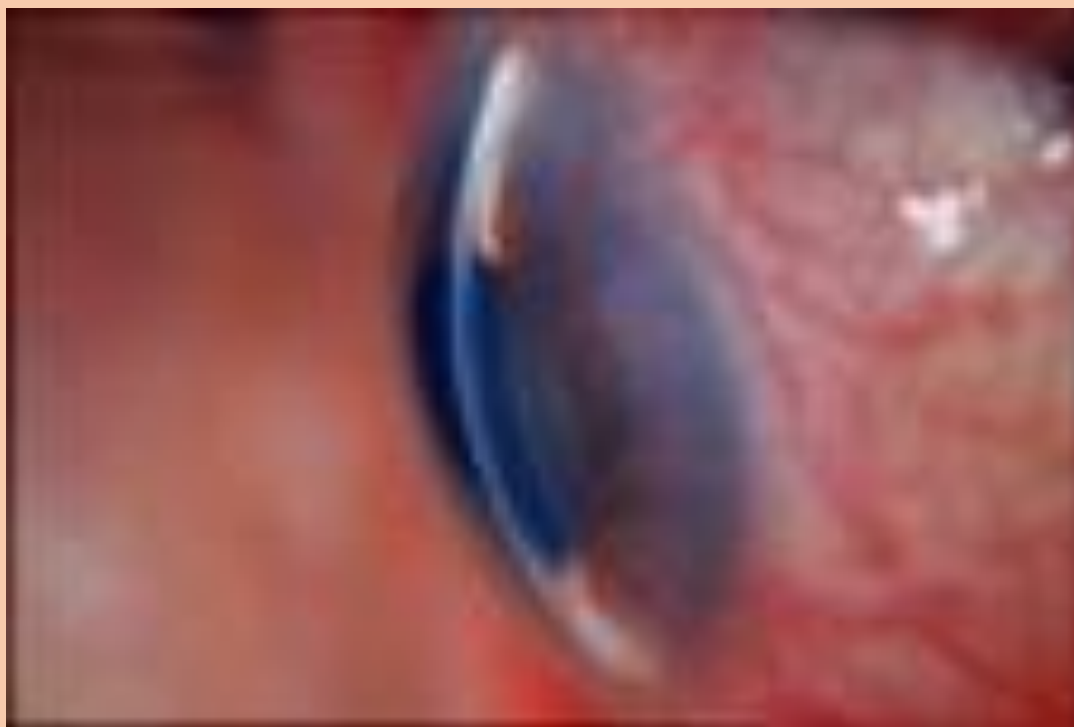
Punainen silmä

- Yleislääkärin tulee lähettää
 - keratiitti eli sarveiskalvontulehdus
 - katso lampulla!
 - erityisesti ns. yön yli -piilolinssien käyttäjillä
 - pseudomonas
 - uimarimatkoilijat
 - vaanii myös vanhuksia



Punainen silmä

- Yleislääkärin tulee lähettää
 - akuutti glaukooma
 - hallitseva kuva yleistilan lasku, pahoinvointi ja päänsärky
 - silmä punainen ja särkevä (mutta voi jäädä yleistilan laskun vuoksi vähälle huomiolle)
 - mittaa paine (Icare), katso valolla sivusta (matala etukammio)

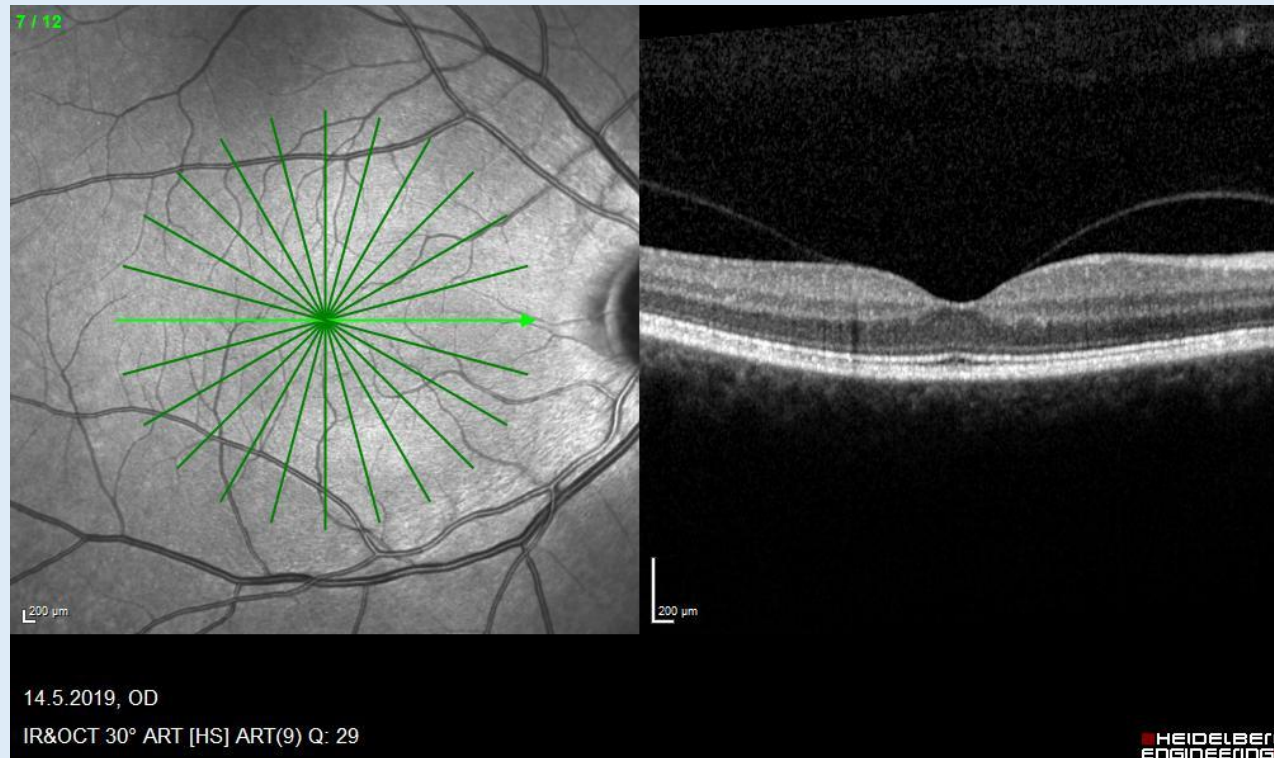


Näköoireinen silmä

- onko kiire lähettää silmälääkärille ja kuinka kiire?

Näköoireinen silmä

- lasiainen irtauma vs. verkkokalvon irtauma
 - lasiainen saa irrota, verkkokalvo ei



Näköoireinen silmä

- lasiaisenirtauma

- tuoreet langat ja hyttyset+ välähtely= lasiainen=> 1-7 vrk

- näkökenttäpuutos= verkkokalvonirtauma=> päivystys

- visus selvästi laskenut= lasiaisverenvuoto/verkkokalvonirtauma=> päivystys

Näköoireinen silmä

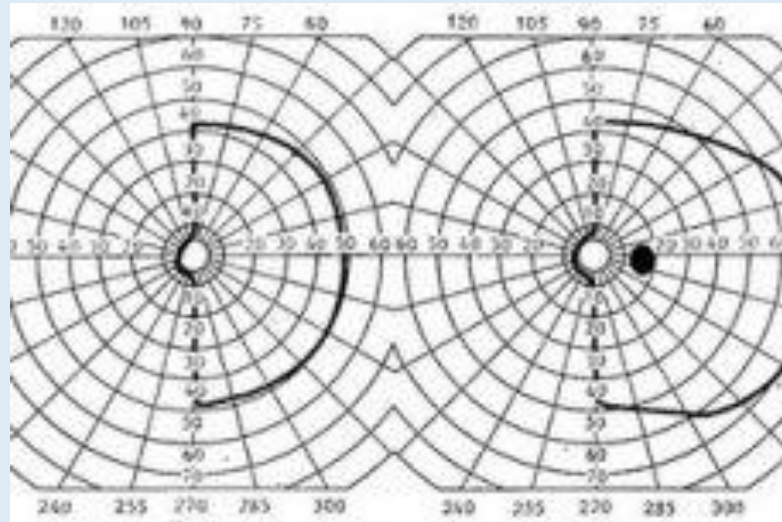
- Valtimotukos vs. laskimotukos
 - jos alle 4 h totaali näön menetys toisesta silmästä, lähetä silmäpäivystykseen
 - amaurosis fugax = TIA = neurologian päivystys
 - muista temporaaliarteriitti (LA)

Näköoireinen silmä

- Kaksoiskuvat
 - yhdellä vai kahdella silmällä katsoen?
 - kiireellisyys vaihtelee
 - anamneesi ja aikajana tärkeitä

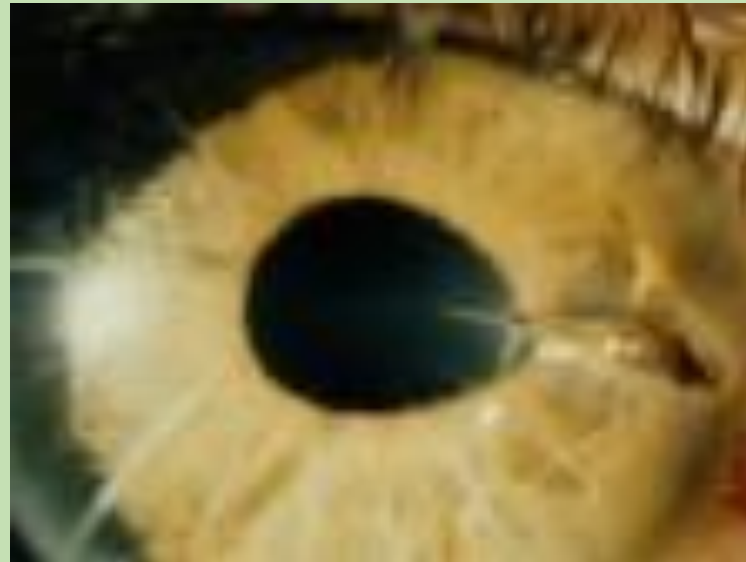Näköoireinen silmä

- Näkökenttäpuutos
 - sormiperimetria- toimii!
 - homonyymi hemianopia!!
 - =>neurologialle



Vammautunut silmä

- Onko silmä puhki?
 - mustuaisen symmetria
 - älä paina!
 - jätä kaikki töröttävä (ja muukin) paikoilleen
 - muista vagaalinen heijaste



Vammautunut silmä

- Tylpät vammat esim sählypallo
 - lähetä päivystykseen
 - jos selvästi oireinen
 - muita löydöksiä kuin lievä punoitus sidekalvolla tai pienikokoinen eroosio

Vammautunut silmä

- Kemikaalivammat
 - vaarallista, jos pH tosi korkea (Putkimies) tai alhaalla (akkuhappo)
 - huuhtelu HETI ja riittävästi
 - mikä tahansa neste käy, vaikka puhdas Ringer/Nacl onkin parasta....



A photograph of a dandelion seed head on a tall, thin stem, standing out against a background of a field of yellow buttercups. The scene is brightly lit, creating a soft, warm atmosphere. The dandelion stem is a deep reddish-brown color, and the seed head is a fluffy, white sphere. The buttercups in the foreground are in sharp focus, while the background is a soft, out-of-focus green and yellow.

KIITOS