

# Hammassvammmat

Suomen yleislääkäreiden  
kevätkoulutus

29.5.2019

HLT, LL Johanna Uittamo



# Sidonnaisuudet

Erikoistuva lääkäri, suu- ja leukakirurgia HUS

Yliopistonlehtori, suu- ja leukakirurgia HY

Suomen Hammaslääkäriseura Apollonian koulutustoimikunnan jäsen

Yksityishammaslääkäri, Plusterveys

Luentopalkkiot: Apollonia, Oral Hammaslääkärit, Plusterveys, Turun hammaslääkäriseura, Helsingin kaupunki, Uusikaupunki, Laurea Ammattikorkeakoulu

Apurahat: Sigrid Juselius-säätiö, Suomen Sokeri, Yrjö Jahnesson-säätiö, Apollonia

# Hammasvammat - etiologia



Kaatuminen (32-64%)

Urheilu (40%)

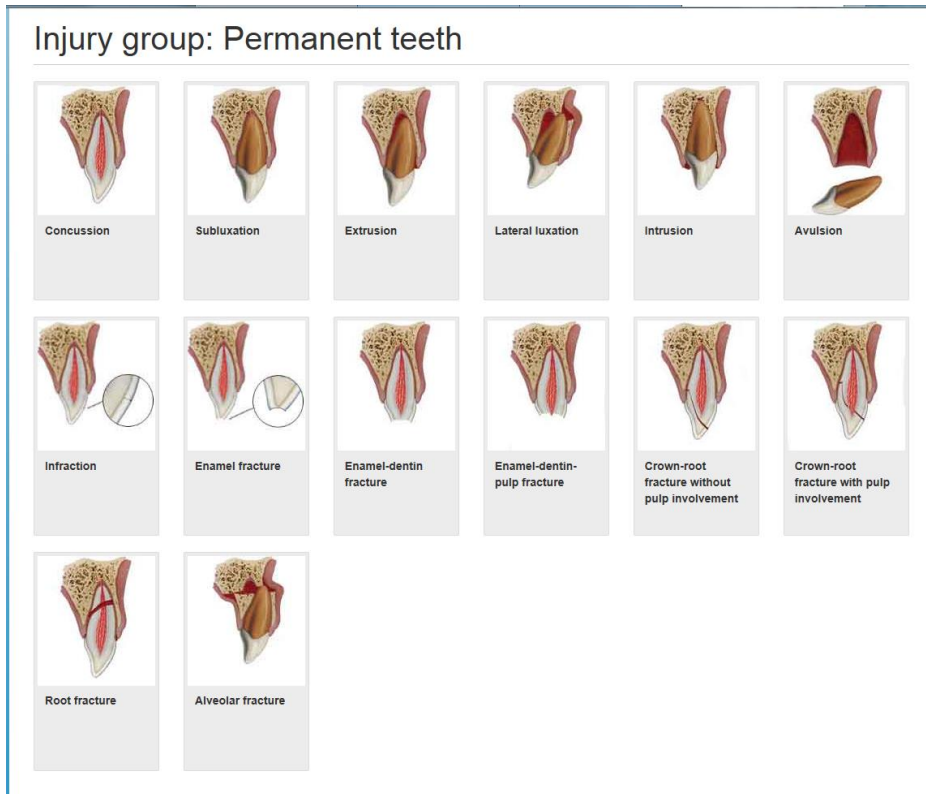
Polkupyöräily (20%)

Liikenneonnettomuudet (8%)

Väkivalta (7%)

Lähde: Zaleckiene et al. 2014

# Hammasvammat - diagnostiikka

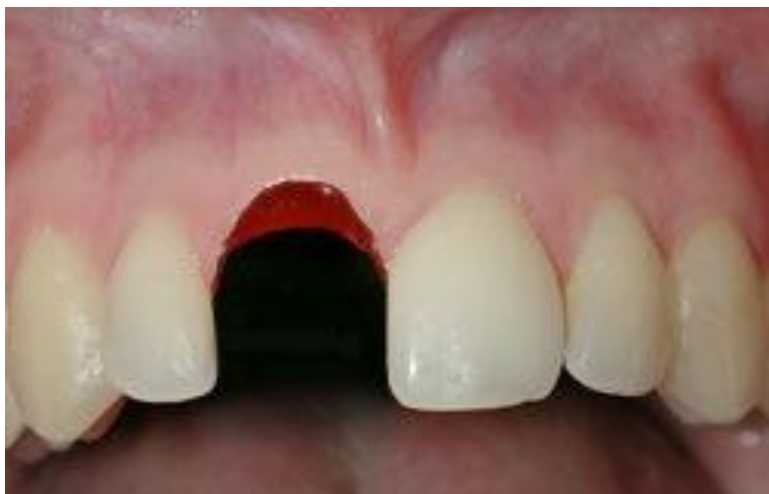

Asennon muutos  
vai

Lohkeama  
vai molemmat?

# Hammasvammat – mikä on oikeasti kiireellinen?

Irronnut pysyvä hammas eli hampaan avulsio



Kuvat: Copenhagen University Hospital:  
<http://www.dentaltraumaguide.org/>

# Pysyvän hampaan irtoaminen - ensiapu

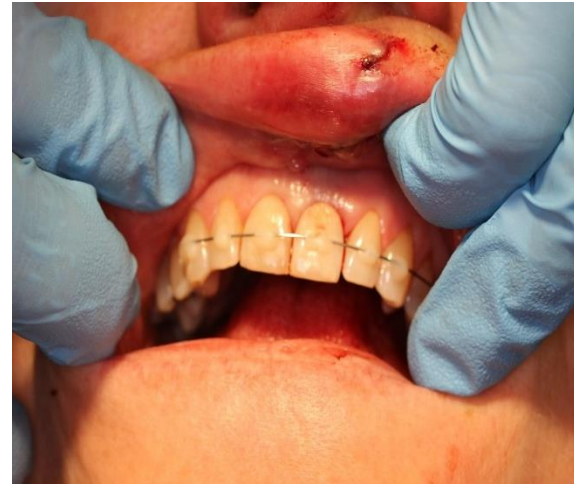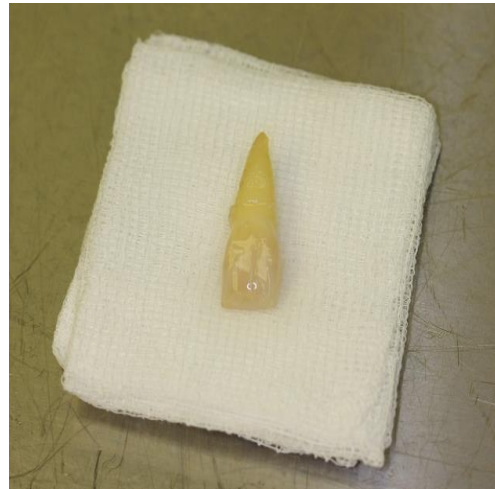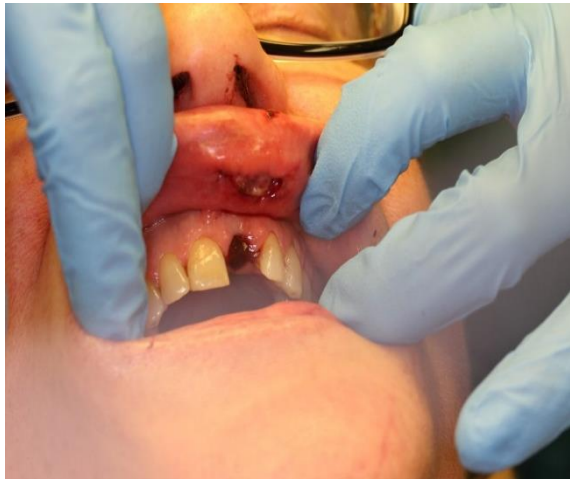Irronnut hammas heti takaisin paikalleen, puhdistus juoksevalla vedellä/NaCl

Jos paikalleen asettaminen ei onnistu – hampaan säilytys kosteassa

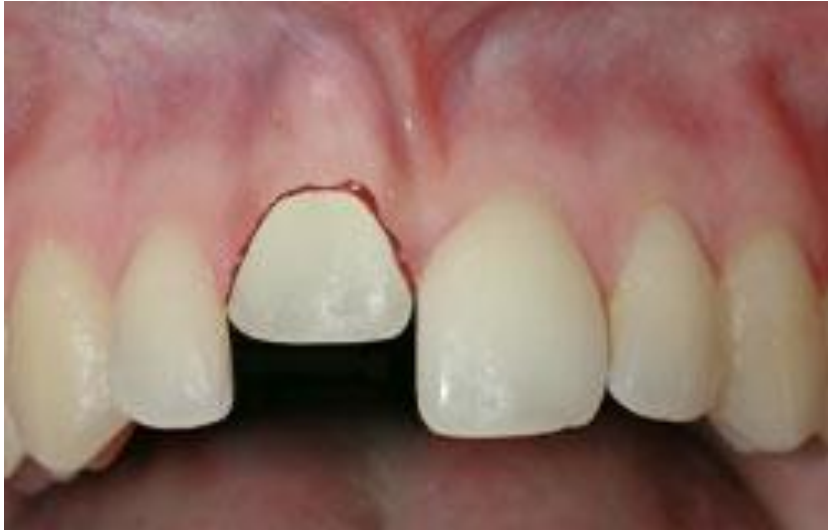Heti hammaslääkəriin jatkohoitoa varten.

# Pysyvän hampaan irtoaminen

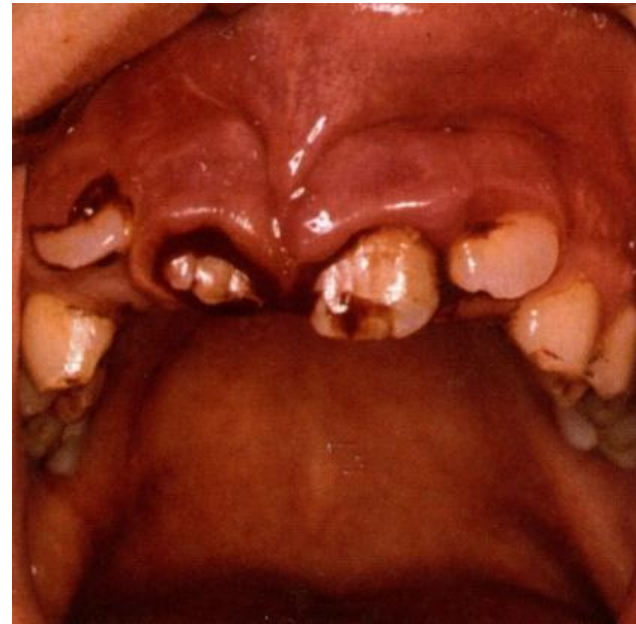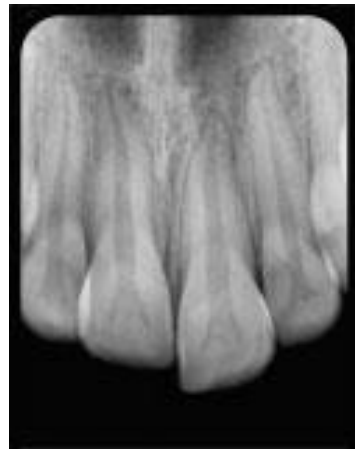Omalla parvekkeella kaatunut hakiessaan lisää siideriä, kolauttanut yläleukansa seinään, etuhammas irronnut. Ei muita vammoja. Hammas irti 55min, tullessa hammas maitolasissa.



# Pysyvän hampaan vamma - intruusio



Hammas työntyy syvemmälle  
Kuoppaansa, ympäröivä luu  
murtuu.





# Intruusio – mitä teen?

Hoida kipua ja selvitä, onko liitännäisvammoja, jotka mahdollisesti vaativat lääkärin hoitoa

Lähetä potilas hammaslääkəriin 24h kuluessa

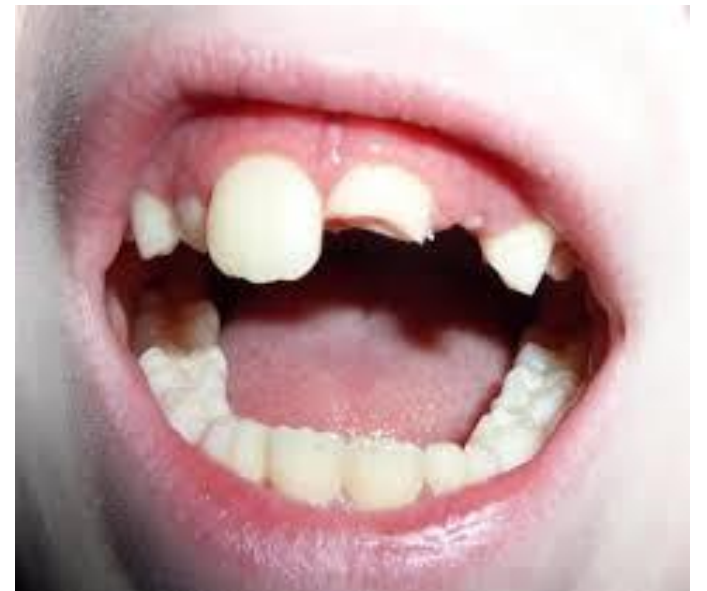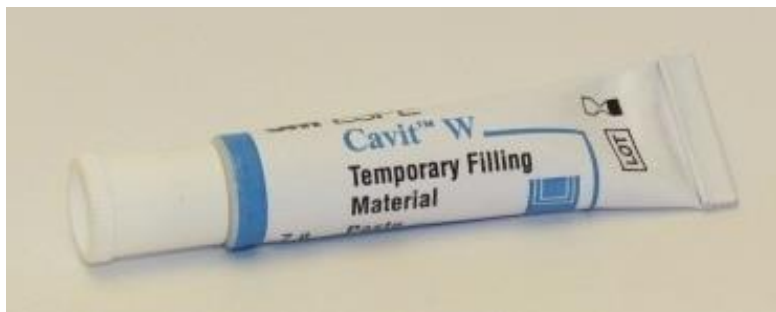Jos kyseessä maitohammasvamma, pysyvät hampaat ovat voineet vaurioitua – hammaslääkäriconsultaatio aiheellinen, mutta 2-3 päivän kuluessa riittää

# Hammasvammat - lohkeamat

Voivat olla kivuliaita, mutta itsessään eivät ole hätätilanne

Apteekista saa väliaikaista paikkamateriaalia

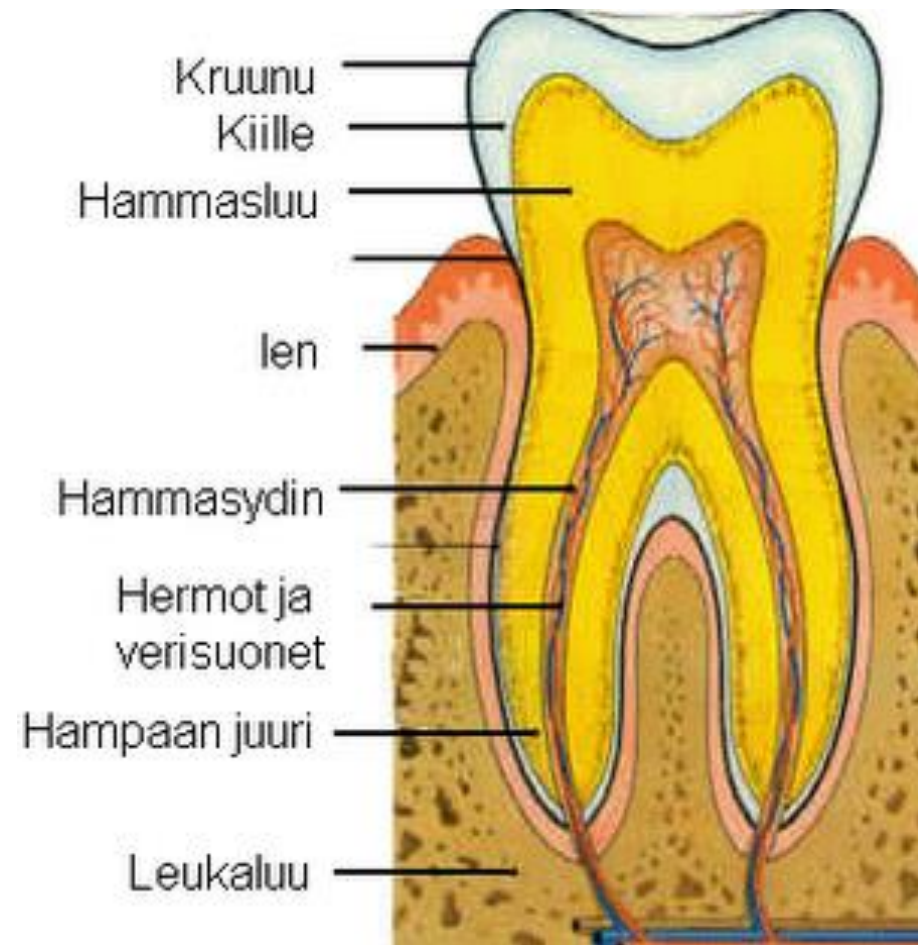
1-3:n päivän kuluessa hammaslääkəriin



# Hammasvammat - lohkeamat

Lohkeamat voivat aiheuttaa hampaan infektion, joka hoitamattomana voi uhata koko terveyttä.

Potilaat, joilla on lohkeama hampaissa, tulee ohjata hammaslääkəriin.



# Lasten hammasvammat

5-vuotiaista noin 1/3:lla ollut  
maitohammasvamma

12-vuotiaista noin 1/4:lla ollut pysyvän  
hampaan trauma

Pojilla hammasvammoja kaksinkertainen  
määrä tyttöihin verrattuna



# Lasten hammasvammat

Irronnutta maitohammasta ei laiteta takaisin.

Maitohammasvamma voi altistaa pysyvien hampaiden vammoille – tärkeää kirjata hyvin sekä ohjata potilas hammaslääkəriin.

# Hammasvamma – mitä lääkärin tulee osata?

Hyvä anamneesi tärkeää – potilaalla voi olla muitakin vammoja.

Hammaslääkärillä ei ole mahdollisuutta rokottaa potilaita, harkitse tetanuksen tarve.

Pysyvän hampaan takaisin asettaminen.

# Hammasvamman päivystyksellisen hoidon saatavuus?

Pääperiaatteena on, että hammasvamma lähetetään päivystyksenä eteenpäin hammaslääkärille arviointia ja hoitoa varten

Ongelma: ympärivuorokautisen hammaspäivystyksen saatavuus vaihtelee ympäri Suomea

Keskus- ja yliopistosairaaloissa 24/7 traumapäivystys, mutta siellä hoidetaan kasvovammojen lisäksi lähinnä vaikeita hammasvammoja

Tämä on kuitenkin hyvä konsultaatioväylä. Soita ja kysy.

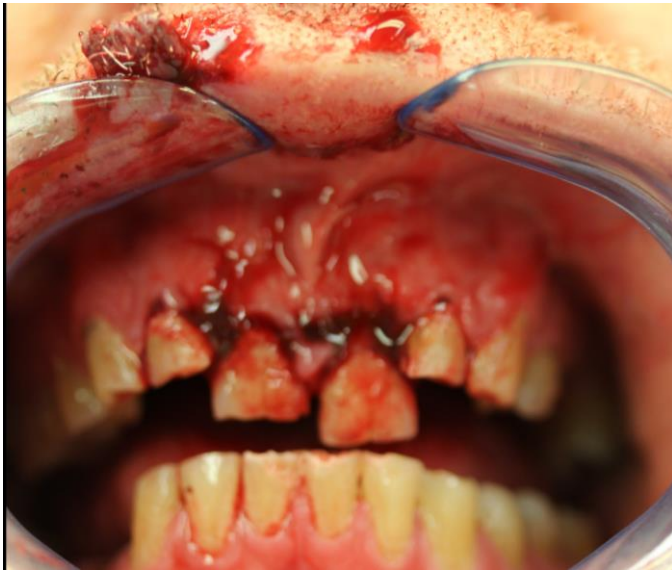# Hammasvamma vai kasvomurtuma?

Potilas, jolla on hammasvamma voi hyvin olla muitakin vammoja. Huolellinen anamneesi ja kliininen tutkimus.

Tarvittaessa konsultoi suu- ja leukakirurgia. Päivystämme Töölön sairaalassa 24h/7!



# Hammasvamma vai kasvomurtuma?

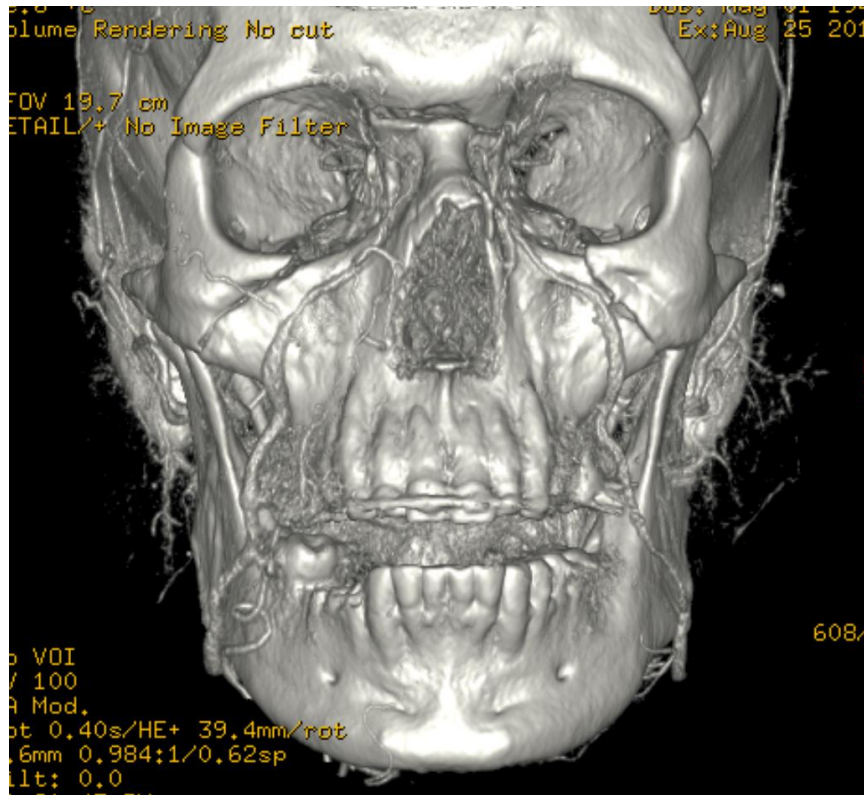


Diabeetikko, anamneesissa useita hypoja ja kaatumisia.

Ambulanssi soittaa, nyt kaatunut ja loukannut hampaat.

Muuten ei vaivaa.

# Hammasvamma vai kasvomurtuma?



Potilaalla laajat kasvomurtumat, jotka affisioivat orbitan pohjaa.

Käytännössä "kasvot irti".

# Liitännäisvammat

Kasvomurtumiin liittyy merkittävästi kohonnut riski liitännäisvammoihin.

Esimerkiksi: intrakranielliset vammat, kaularankavammat, kaulasuonivammat.

Jos epäilet kasvomurtumaa -> lähetä suu- ja leukakirurgille traumakeskuksen arvioon.

Hammassvammapotilaalla voi hyvin olla myös kasvomurtuma, hyvä anamneesi tärkeää!

# Yhteenveto

Hammasvammat yleisiä, usein riittää hammaslääkärin arvio 1-3:n päivän sisään.

Pysyvän hampaan irtoaminen on ”Hammaslääketieteellinen hätätilanne” – aseta hammas välittömästi takaisin kuoppaansa.

Hammasvammapotilaalla voi olla myös kasvoluiden murtuma – hyvä anamneesi sekä kliininen status tärkeää.

Tarvittaessa konsultoi suu- ja leukakirurgiapäivystäjää, TÖÖLÖ HUS.

KIITOS!