

GPF Kevätkoulutus 13.5.2026

DERMATOSKOPIA-QUIZ

Vivian Lindholm

LT Ihotautien ja allergologian erikoislääkäri, HUS toimenpideyksikkö

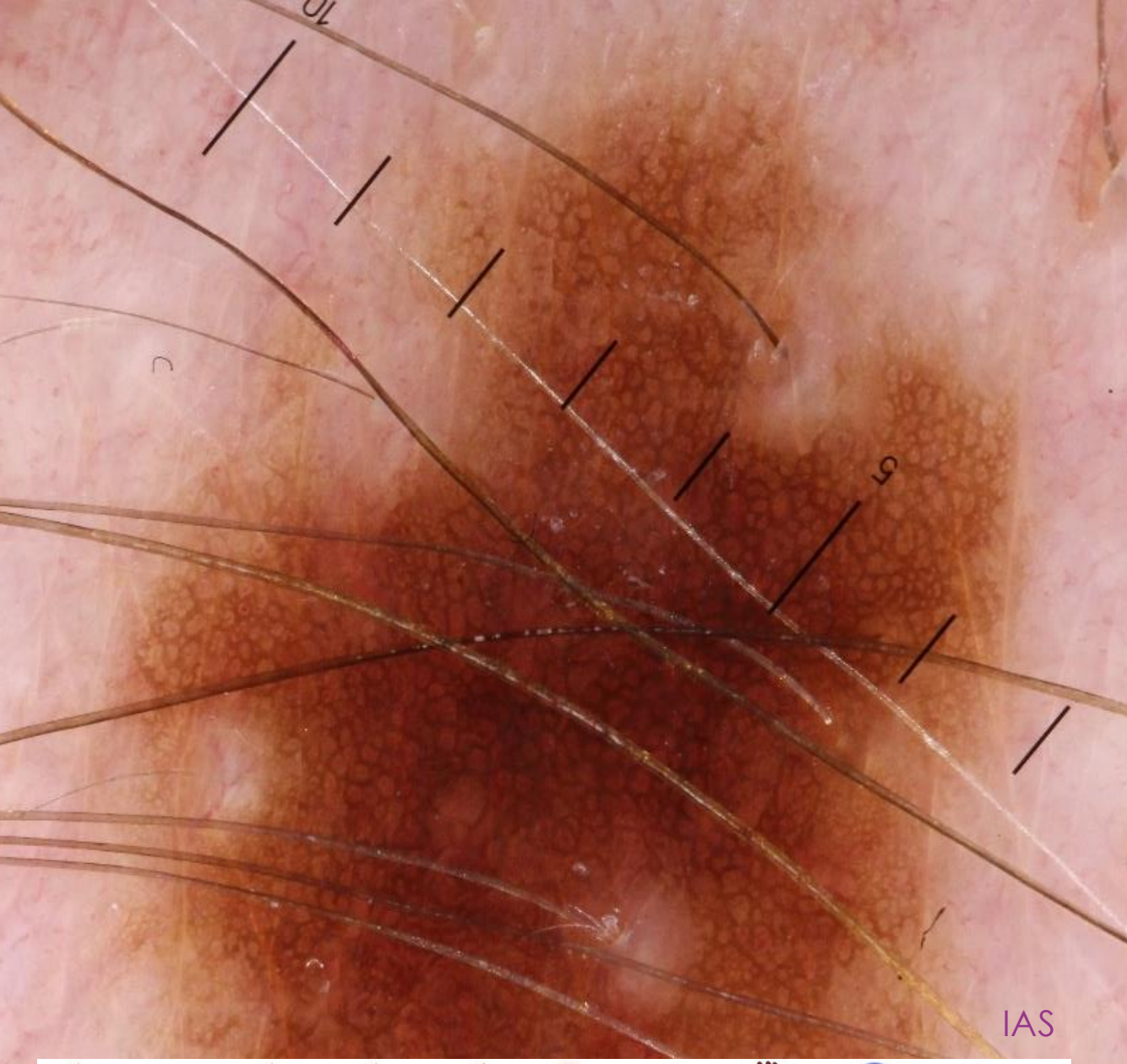
SIDONNAISUUDET



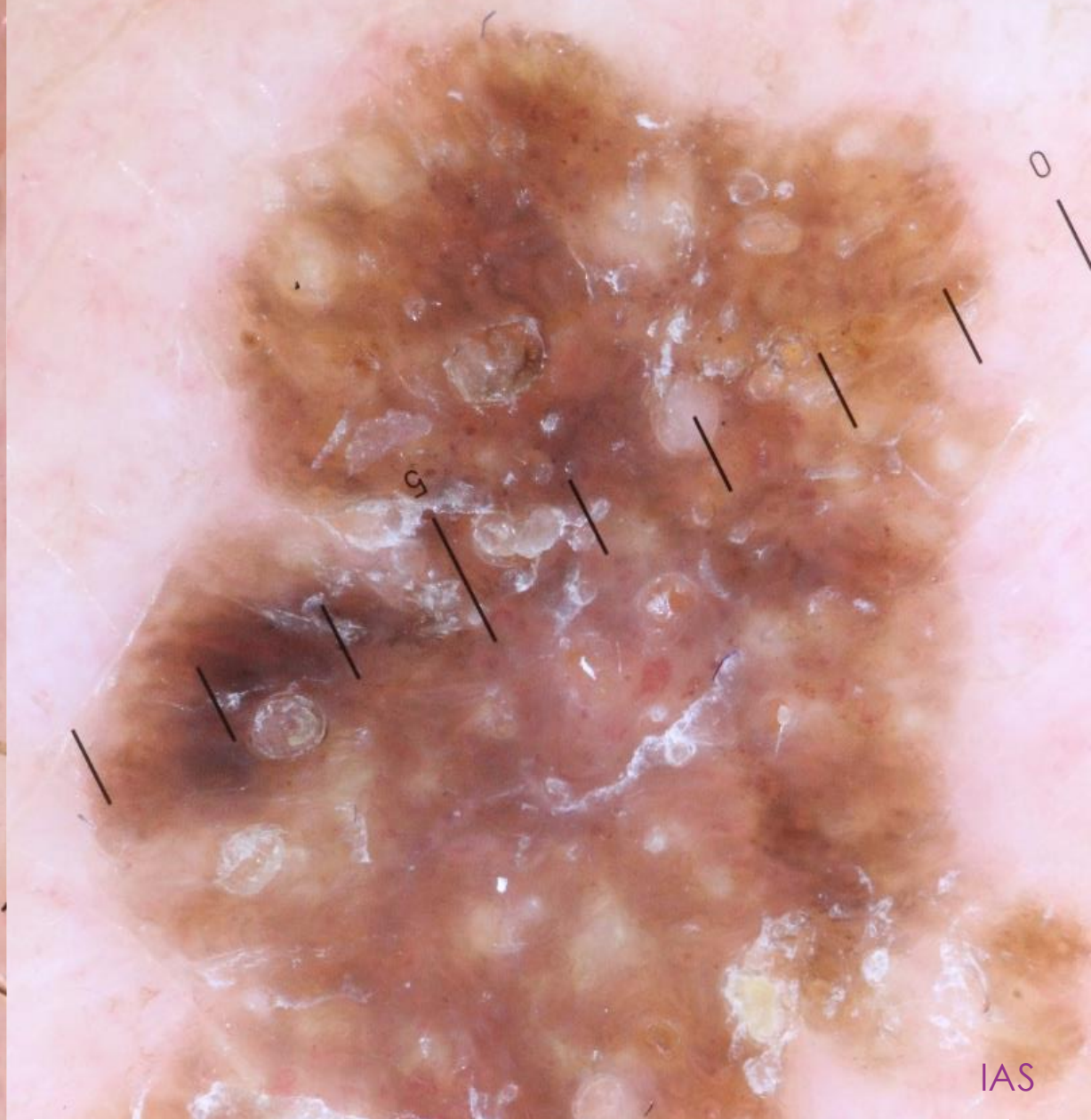
support for congress fees: Johnson & Johnson
speaker honoraria: Orion Oy
educational material: Galenica



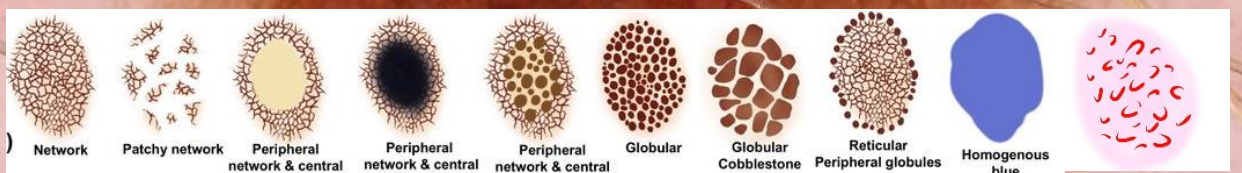
MELANOSYYTTI- VS. RASVALUOMI



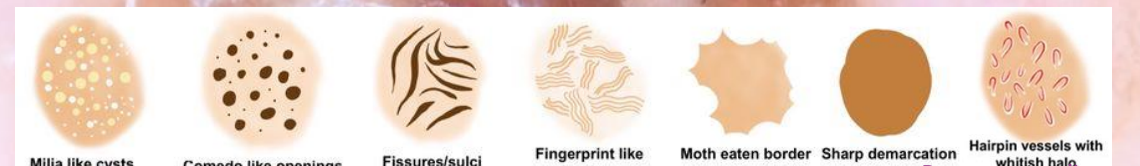IAS



IAS



Dermoscopedia.org




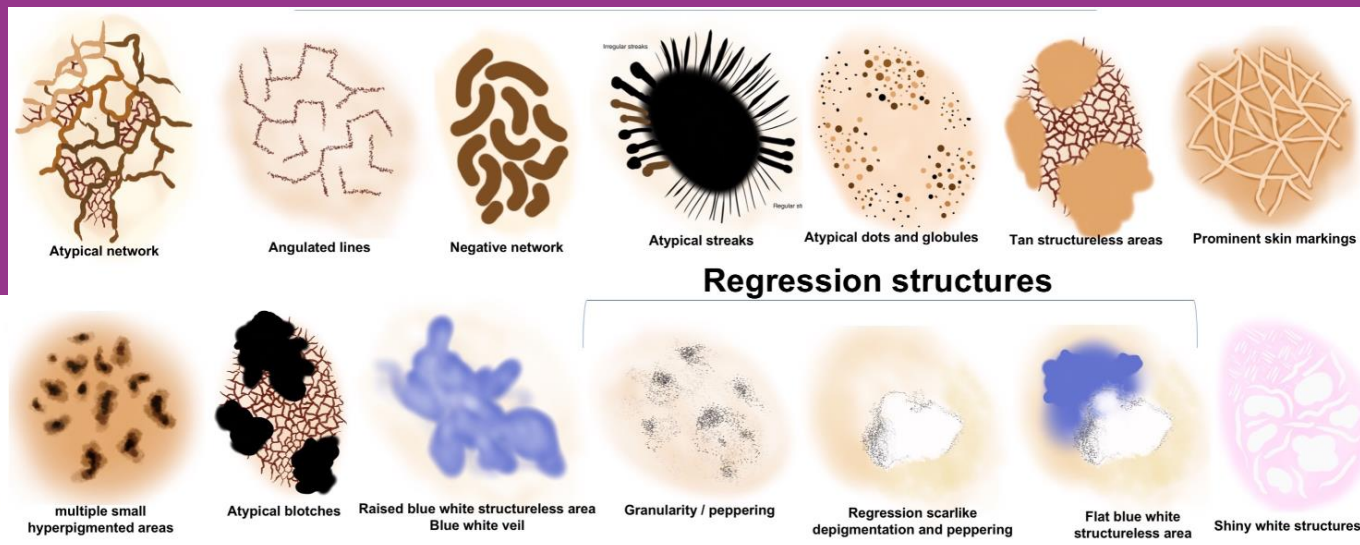
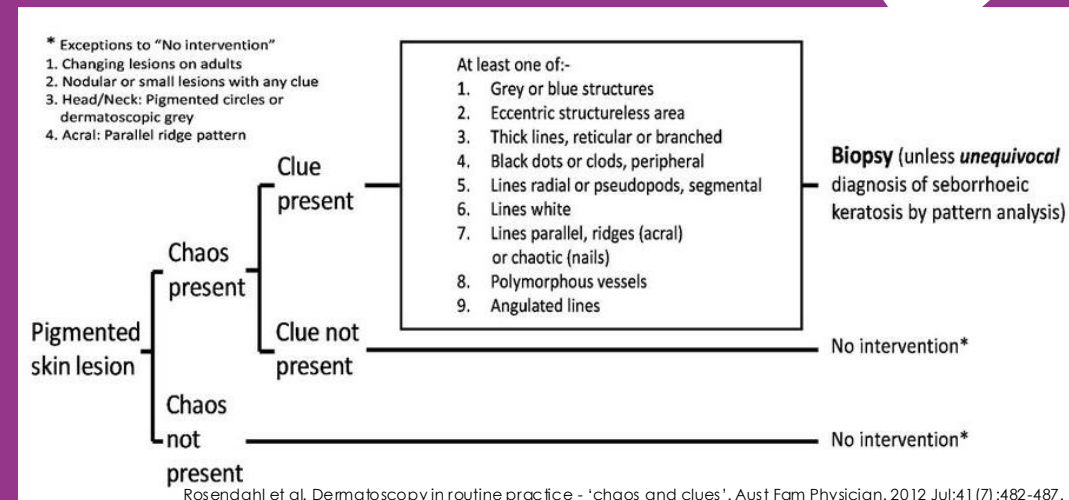
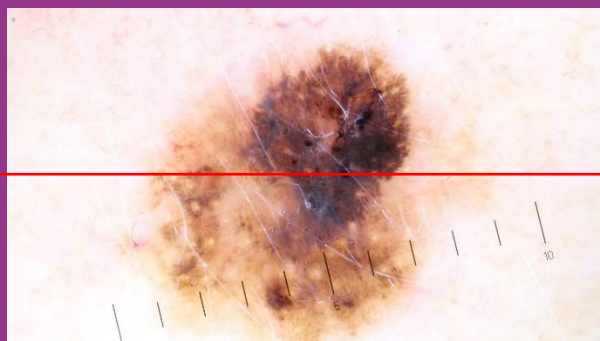
Dermoscopedia.org

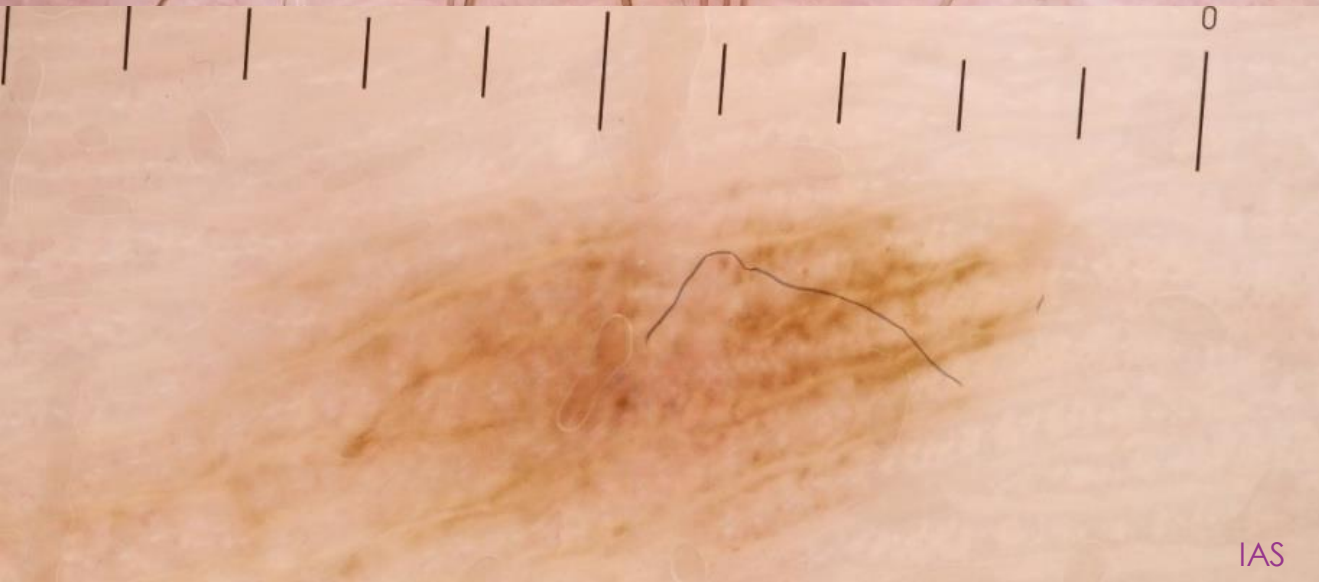
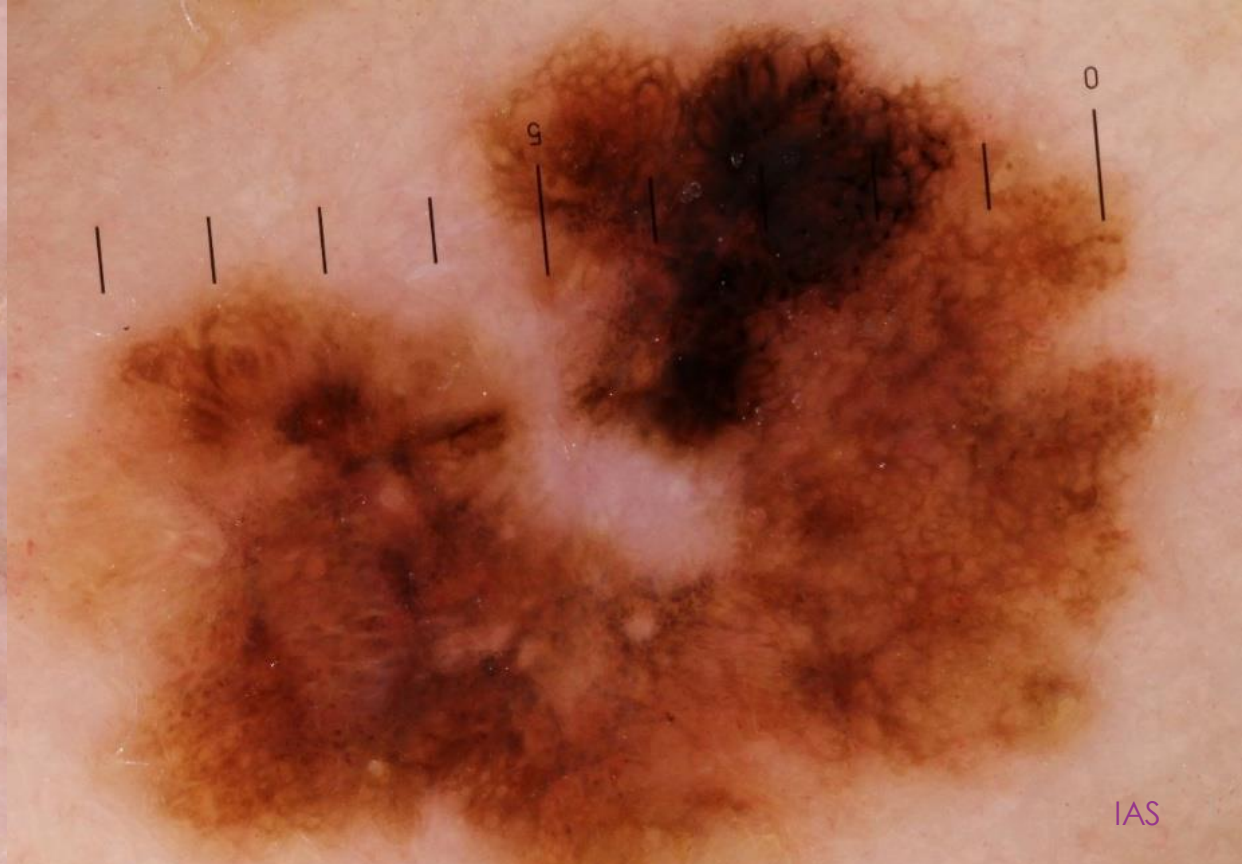
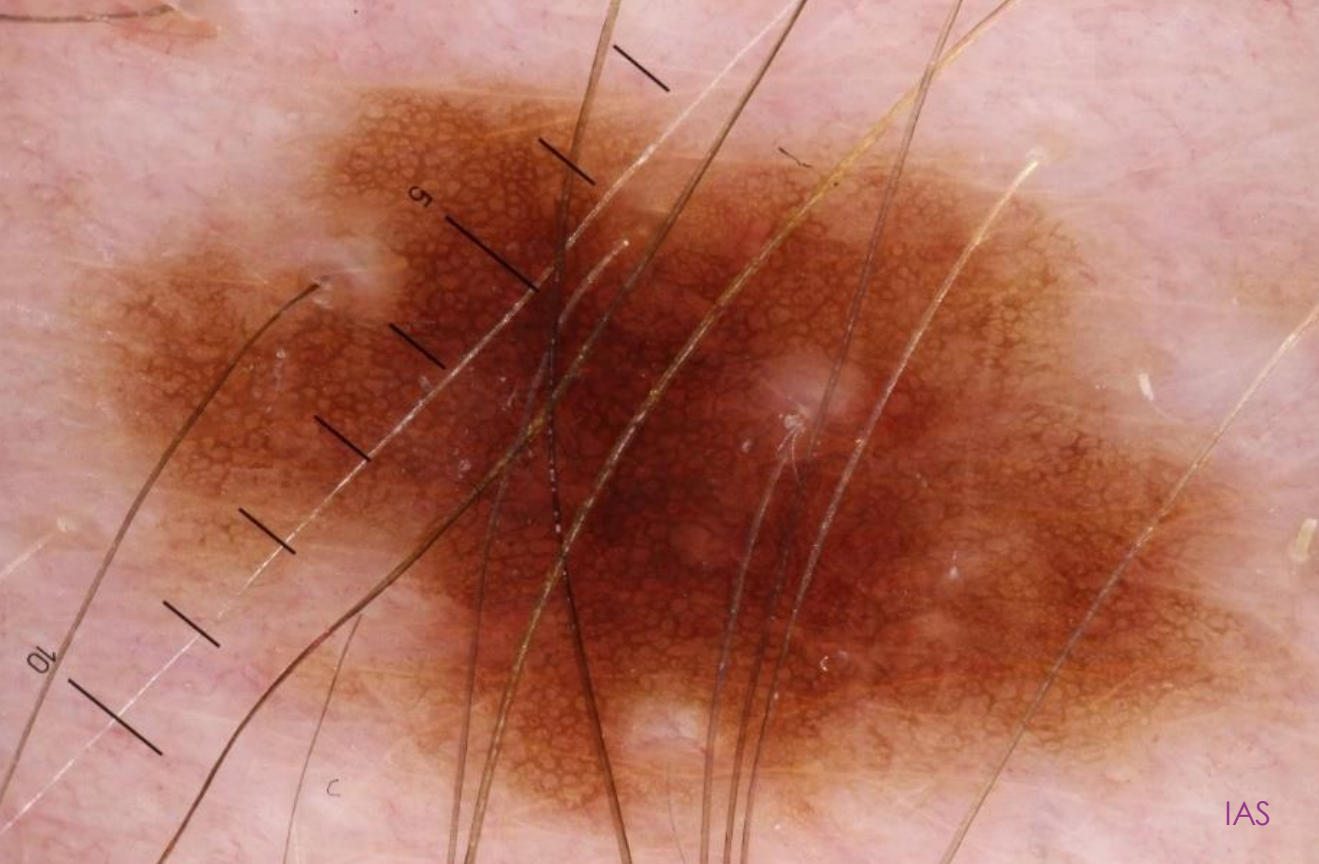
MELANOSYTTILUOMI VS. MELANOOMA

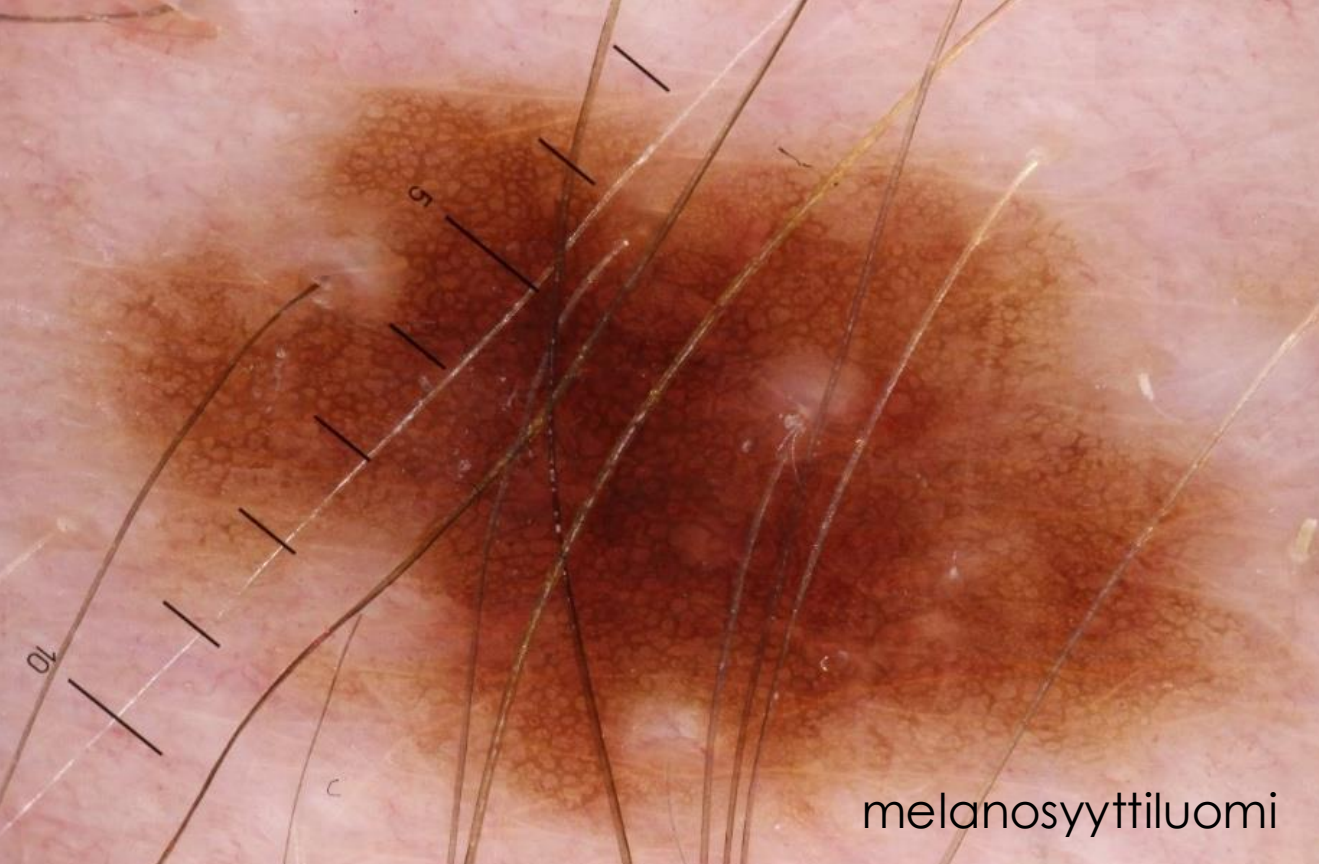
Chaos and clues

Jos pigmenttimuutos on **kaottinen**
 + ≥ 1 melanooman erityispiirre (**clue**)
 -> epäilyttävä

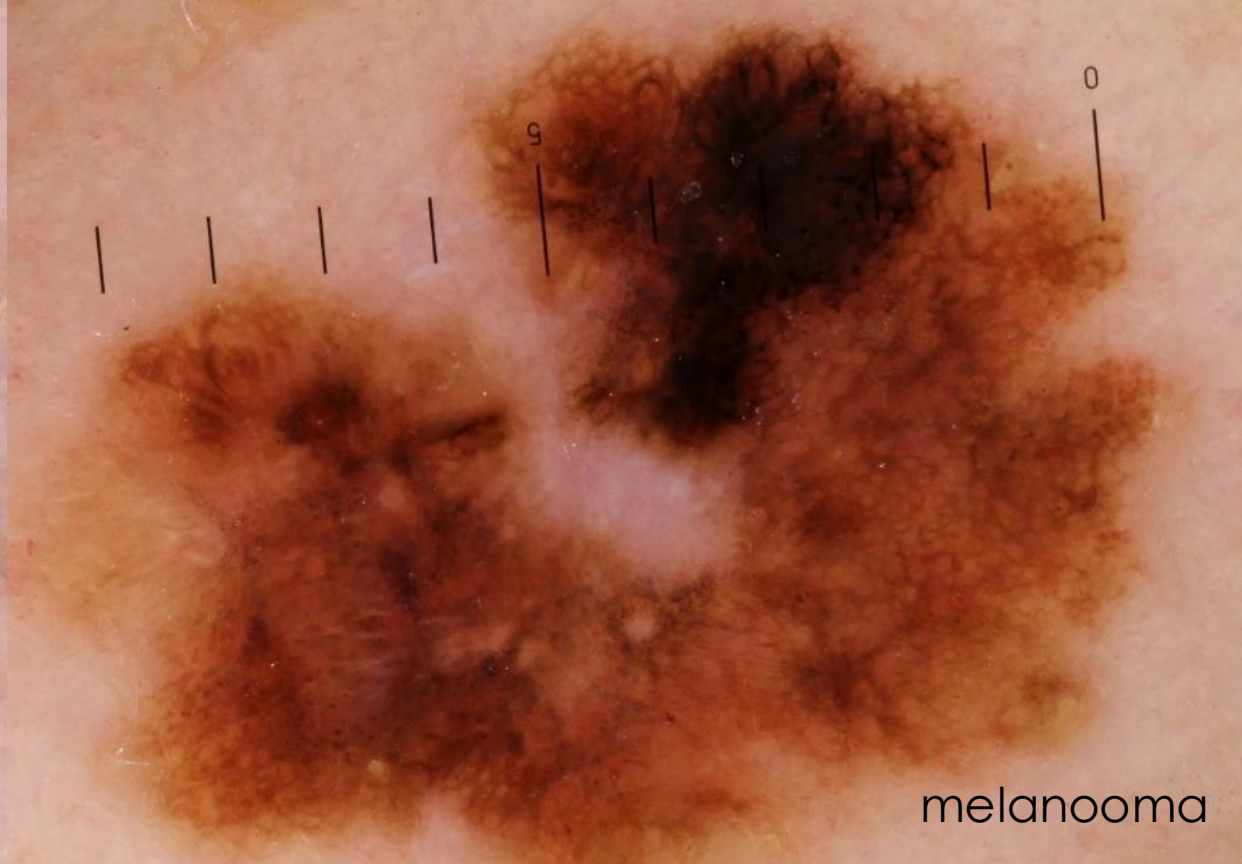
kaaos= rakenteen tai värien epäsymmetria



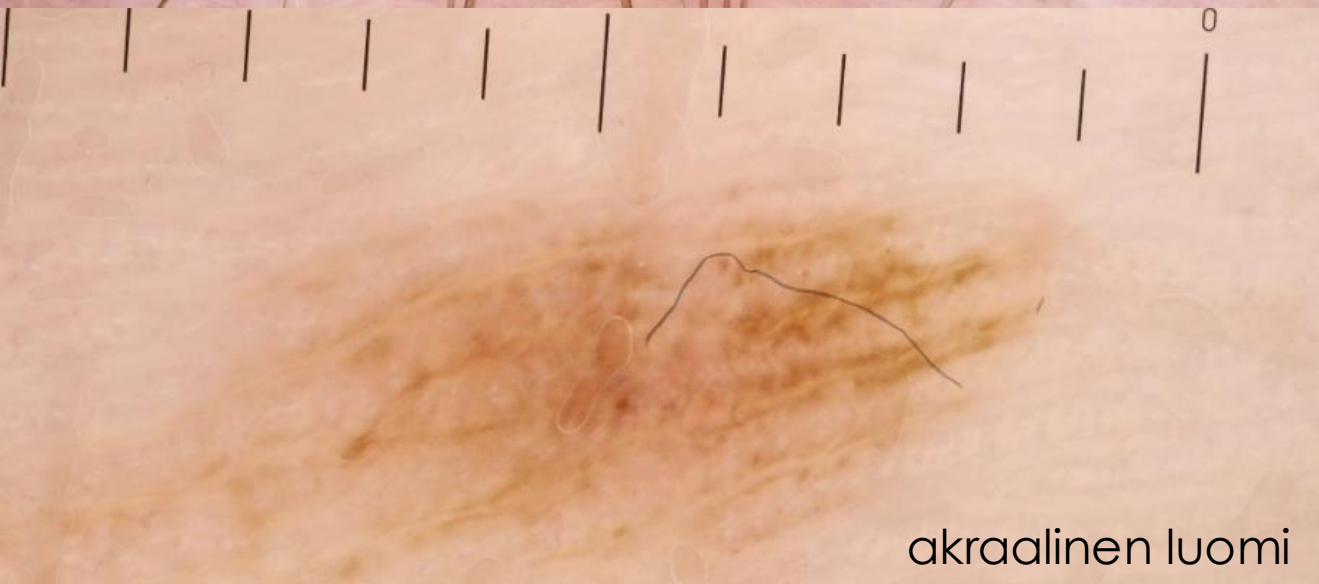




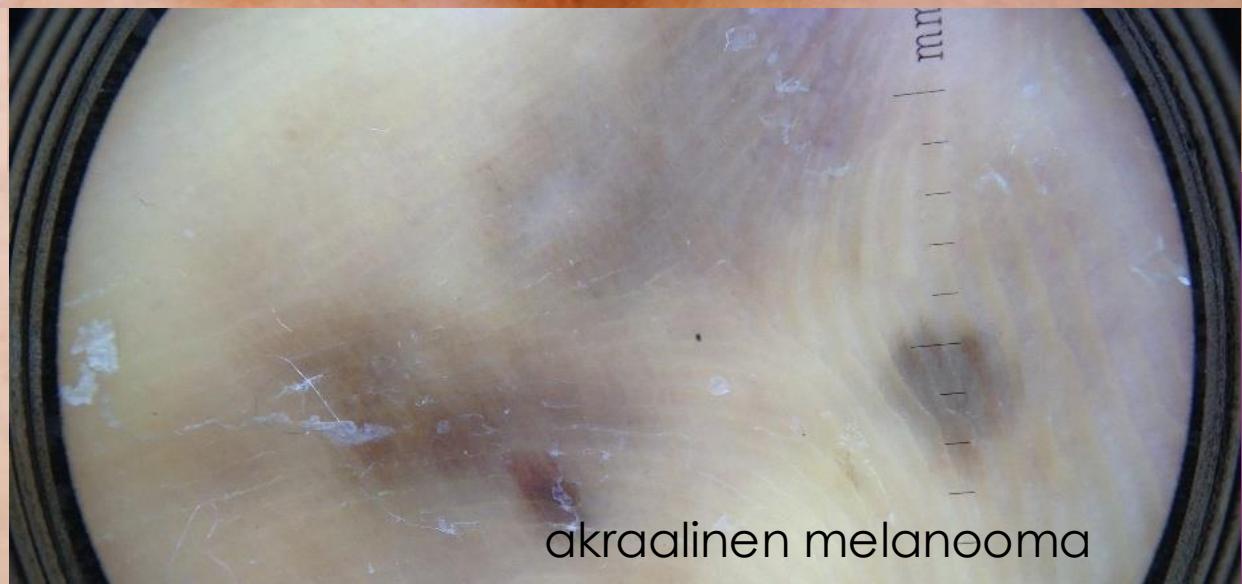
melanosyyttiäly



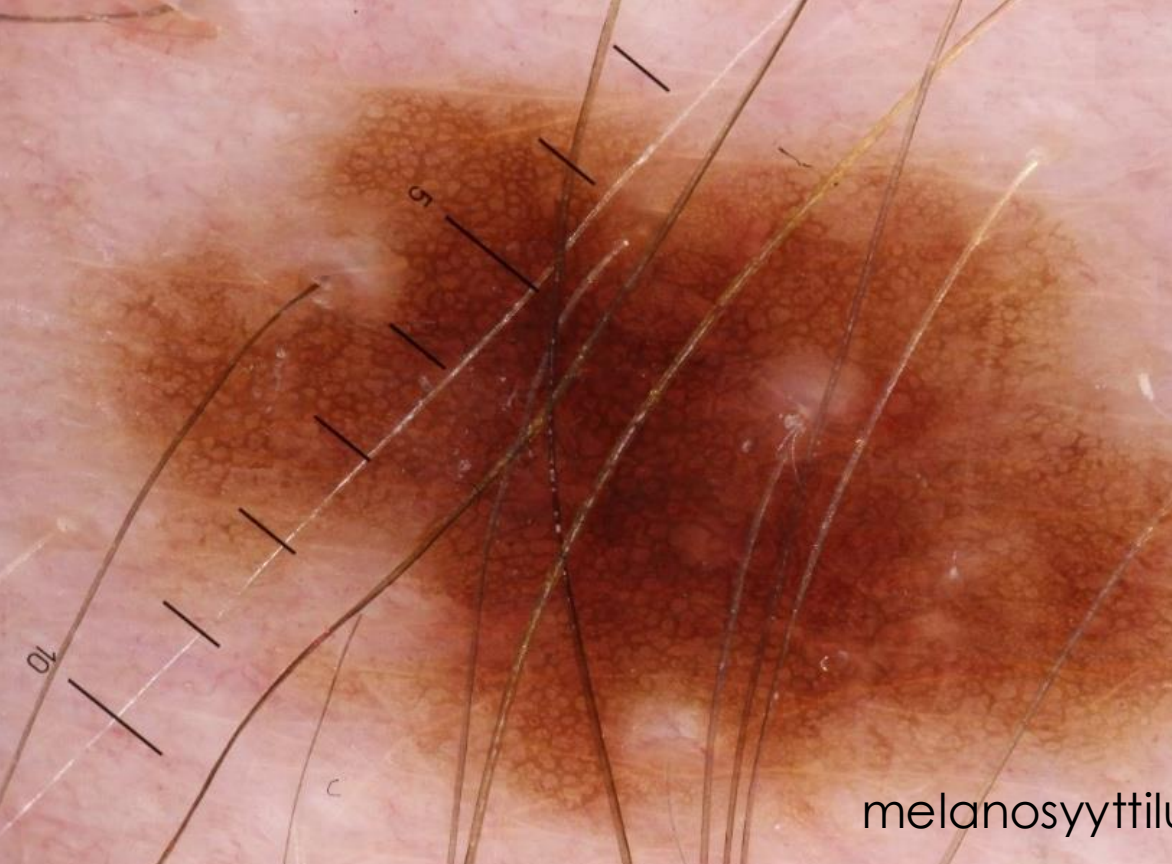
melanooma



akraalinen luomi

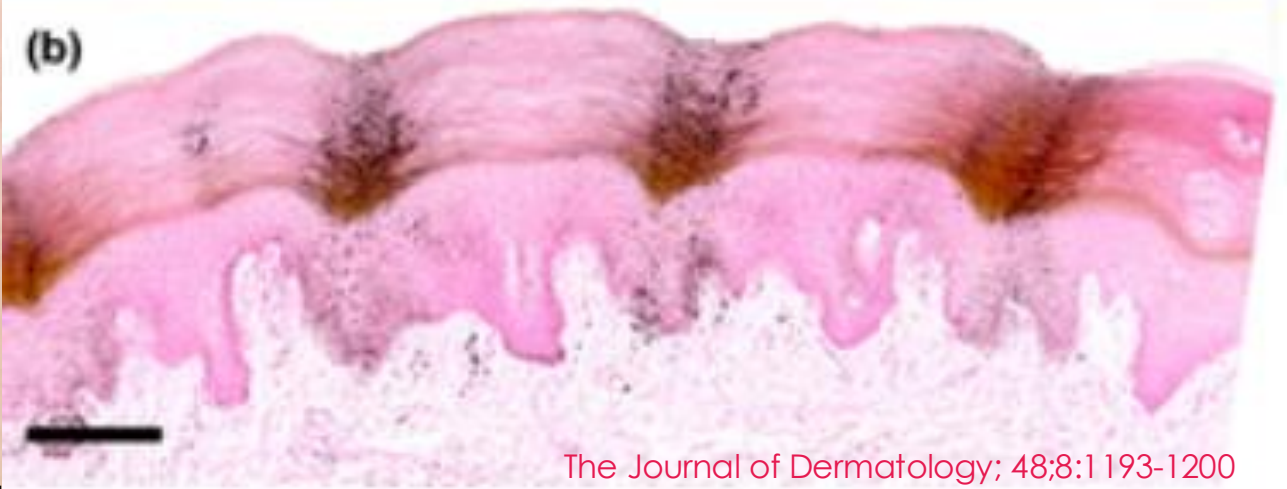

akraalinen melanooma



melanosyytilu

Acral nevus Parallel furrow pattern

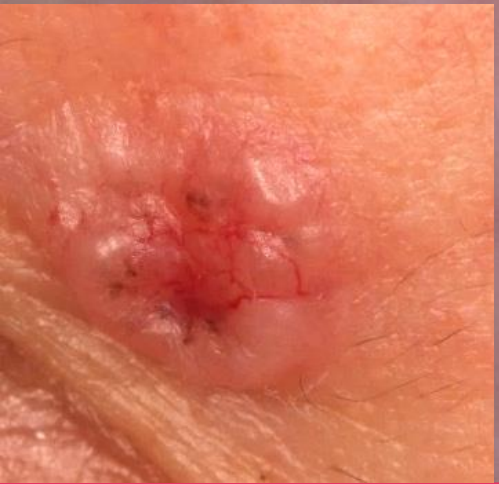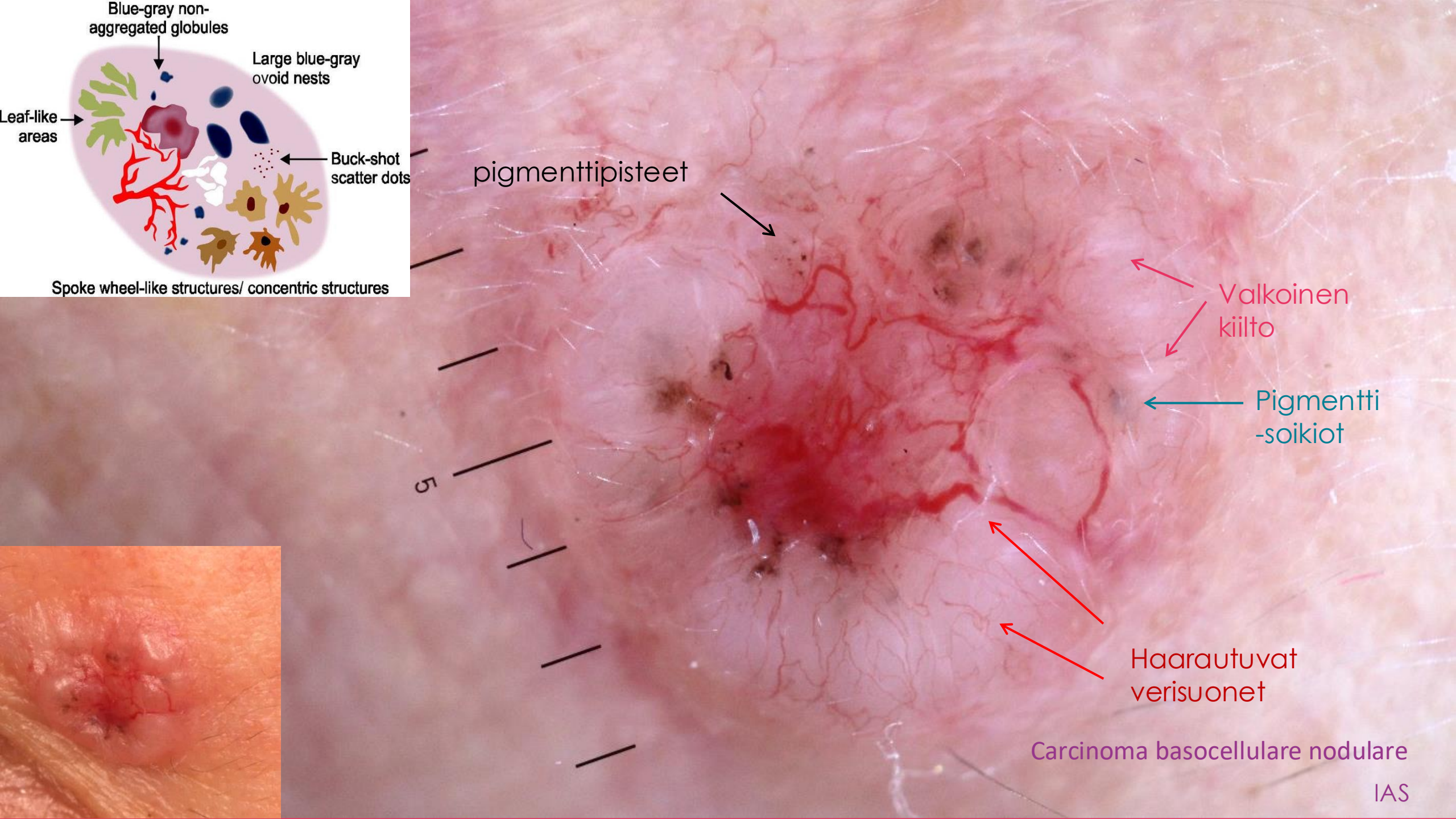
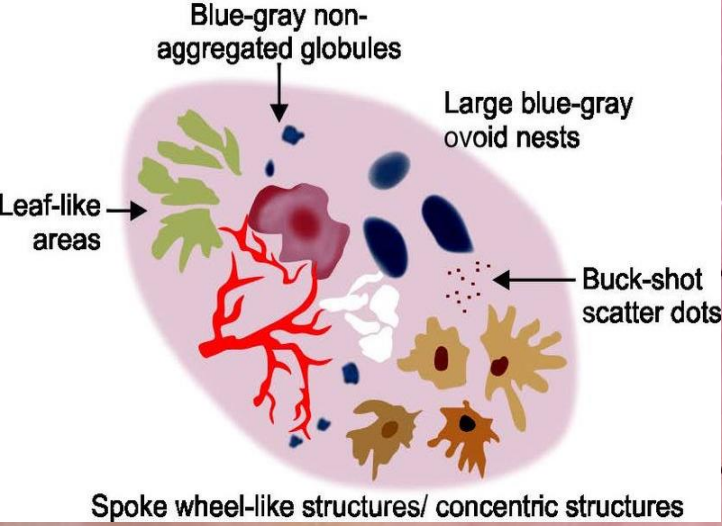


The Journal of Dermatology; 48;8:1193-1200

akraalinen luomi

akraalinen melanooma

BASALIOOMA




QUIZ

80v potilas on ruusuinfektion hoidossa osastolla ja huomaat hänen jalkapohjassaan ruskean muutoksen

KYSYMYS: MITÄ TEET?

Valitse paras vaihtoehto:

1. Lähetteen ihotaudeille
2. Ohjaan potilasta seuraamaan
3. Otan koepalan
4. Teen diagnostisen poiston



OIKEA VASTAUS

1. Lähetteen ihotaudeille
tai
3. Otan koepalan
tai
4. Teen diagnostisen poiston

70v mies näyttää kutisevaa
luomea korvassa.

KYSYMYS: MITÄ EPÄILET?

1. Rasvaluomea
2. Melanoomaa
3. Pigmentoitunut basaliooma

OIKEA VASTAUS:

2. Melanoomaa

PAD: MM Br 1.4 mm

65v potilas kertoo ohimennen, että pari kohtaa poskella rikkoontuvat toistuvasti partaa ajaessa

KYSYMYKSI: MITÄ EPÄILET?

1. potilaan parranajotaitoa
2. kaksi aktiivista keratoosia
3. kaksi basaliomaa
4. kaksi hyvänlaatuista luomea

OIKEA VASTAUS

3. kaksi basaliomaa

Kiinnität huomiota 65v potilaan vas
posken luomeen
verenpaine kontrollin yhteydessä

Potilas ei ole huomannut kasvavan

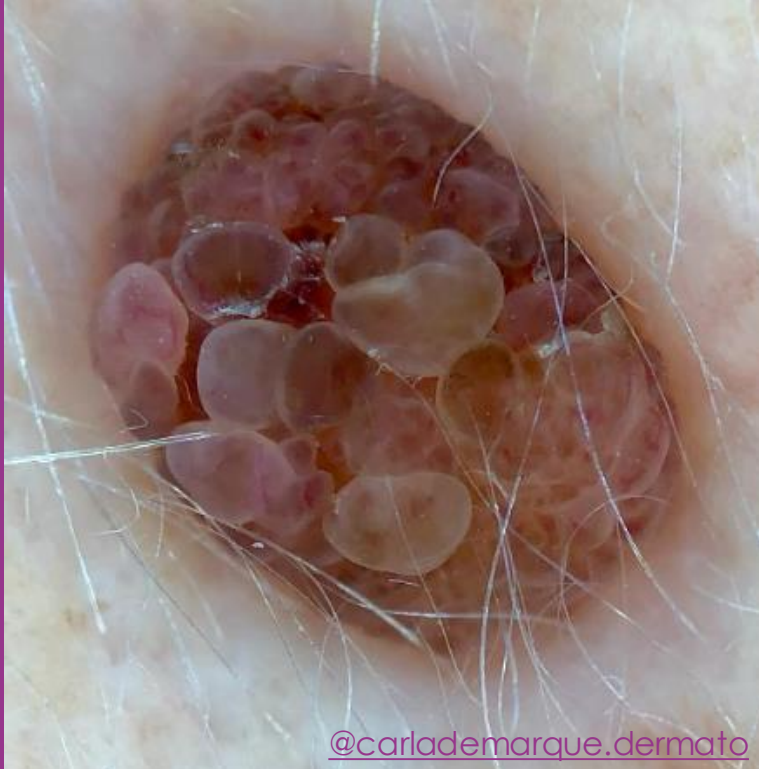KYSYMYS: SOPIIKO PAHANLAATUISEKSI?

1. Kyllä
2. Ei

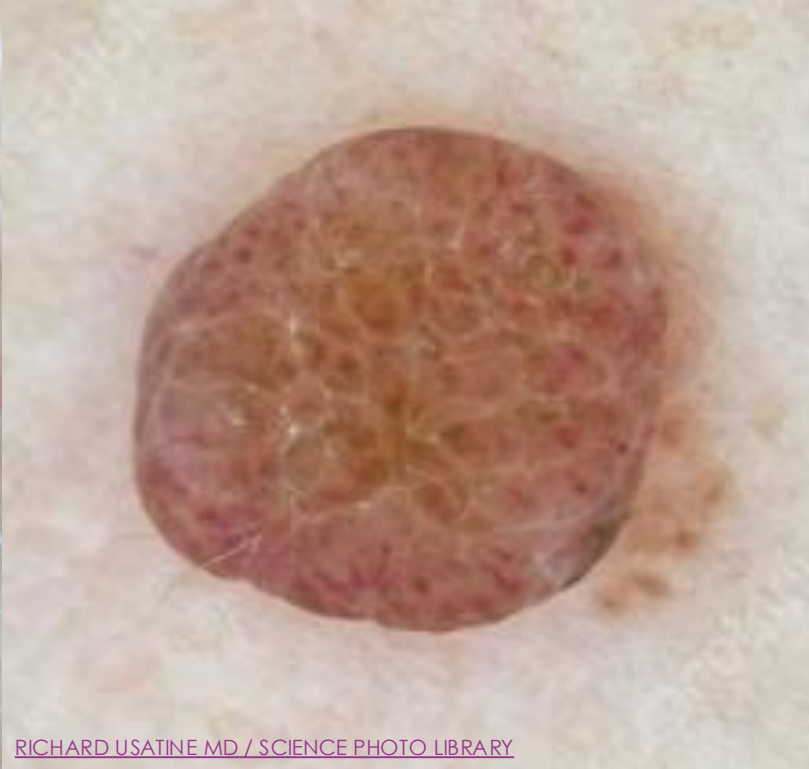OIKEA VASTAUS:

2. Ei

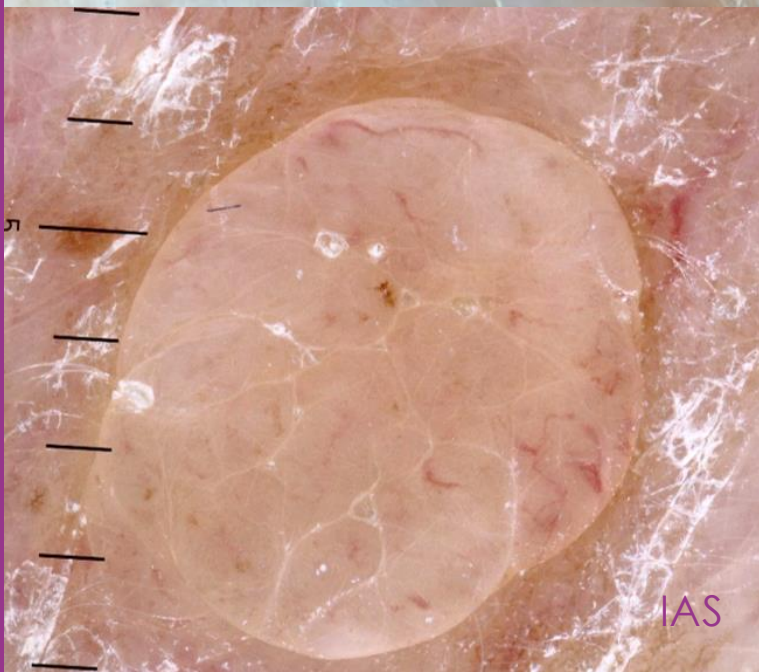PAD: Yhdistelmäluomi



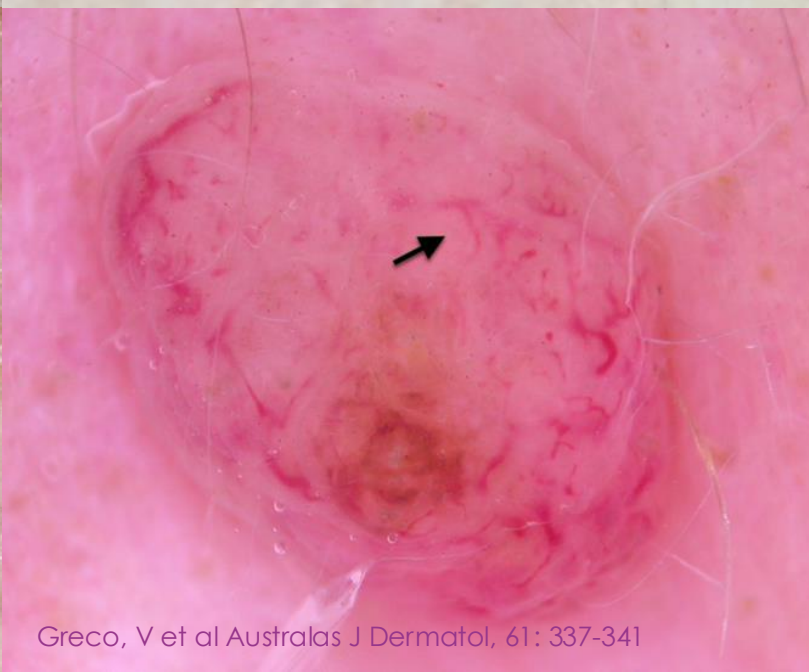
@carlademarque.dermato



RICHARD USATINE MD / SCIENCE PHOTO LIBRARY



IAS



Greco, V et al Australas J Dermatol, 61: 337-341

Kommasuonet
Pigmenttiglobuluksia
"cobblestone"/verkko
"wobble sign"

85 vuotiaan rouvan
ihotarkastuksessa huomaat
selässä punervan nodulan

KYSYMYS: MIKÄ ON DIAGNOOSI?

1. Basaliooma
2. Hyvänlaatuinen luomi
3. Melanooma
4. Rasvaluomi

OIKEA VASTAUS:

3. Melanooma

PAD Nodulaarinen
amelanoottinen melanooma,
Br 1.0

75 vuotias rouva luettelee kymmenettä vaivaa muistilistastaan kun kiinnität huomiota hänen vasemman nenäsiivekkeen nodulaan

KYSYMYS: MIKÄ ON DIAGNOOSI?

1. Basaliooma
2. Hyvänlaatuinen luomi
3. Melanooma
4. Rasvaluomi

OIKEA VASTAUS:

1. Basaliooma

PAD Nodulaarinen basaliooma

Tutkit 75-vuotiaan obeesin rouvan kipuilevaa polvea, ja näät pohkeessa rusehtavan ihomuutoksen.

KYSYMYS: OTTAISITKO KOEPALAN?

1. Kyllä
2. Ei

OIKEA VASTAUS:

1. Kyllä

PAD: MM in situ

Melanoomatarkastuksessa kiinnität huomiota 60-vuotiaan miehen kyljen ihomuutokseen.

KYSYMYS:

OTTAISITKO KOEPALAN?

1. Kyllä
2. Ei

OIKEA VASTAUS:

1. Kyllä

PAD: Dysplastinen luomi +
seborroinen keratoosi

75-vuotias potilas toivoo hoitoa
poskien läiskiin.

KYSYMYS:

POSKIEN LÄISKIEN DIAGNOOSIT?

1. 2 aktiivista keratoosia
2. 2 rasvaluomea
3. Aktiivinen keratoosi ja rasvaluomi
4. Molemmat ihottumaa

OIKEA VASTAUS:

3. Aktiivinen keratoosi ja rasvaluomi

Teet ihotarkastukset 60-vuotiaalle miehelle ja huomaat olkavarressa rusehtavan epäsäännöllisen ihomuutoksen.

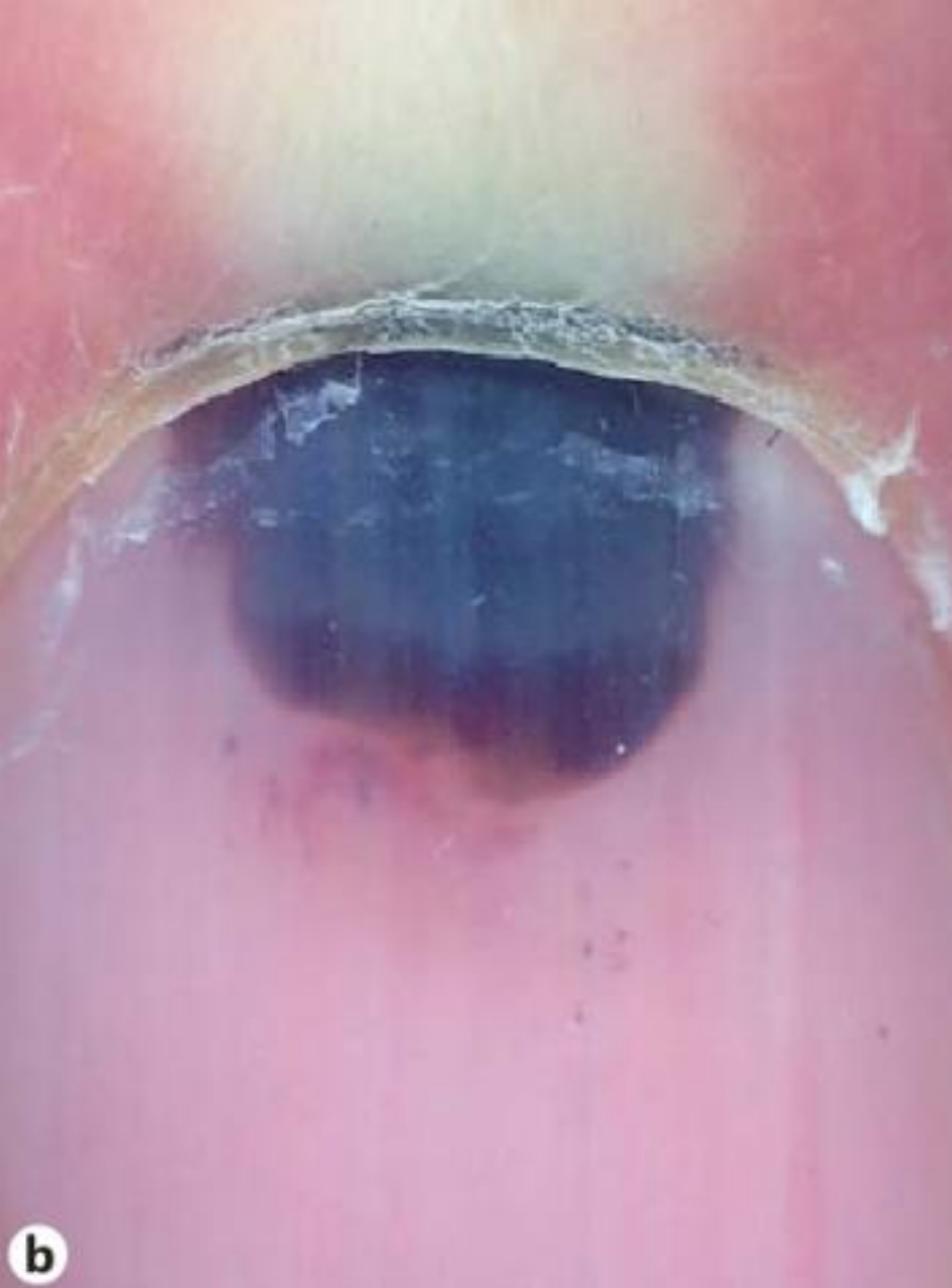
KYSYMYS: MIKÄ DIAGNOOSI?

1. rasvaluomi
2. melanooma
3. dysplastinen luomi
4. pigmentoitunut basaliooma

OIKEA VASTAUS:

3. dysplastinen luomi

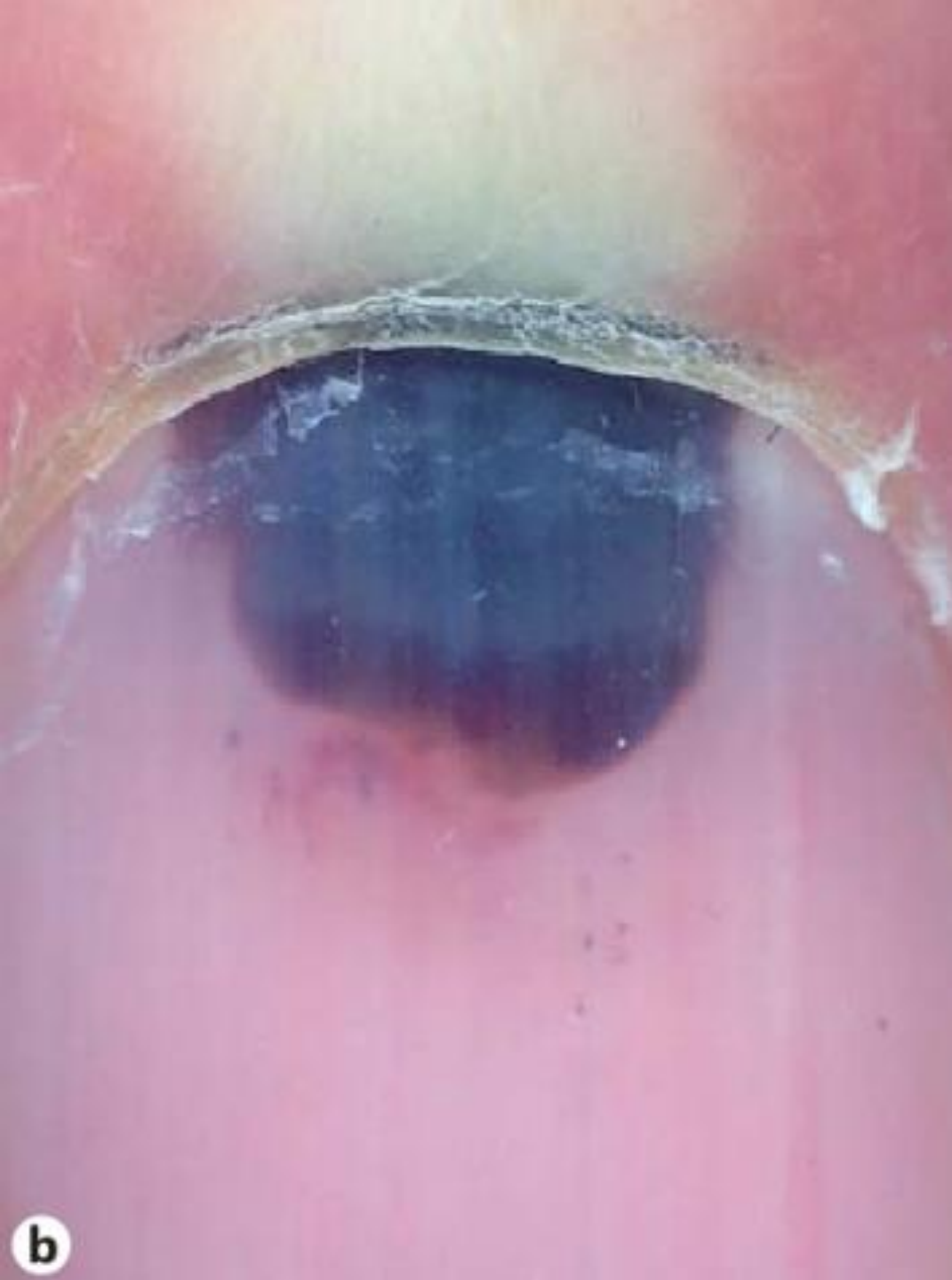
pad high-grade dysplastinen luomi



50-vuotias potilas huomasi 3 viikkoa sitten kyseisen muutoksen sormen kynnen tyvessä

KYSYMYS: MITÄ TEET?

1. varaan potilaalle uuden ajan 3kk päähän seurantaa varten
2. epäilen melanoomaa ja teen lähetteen ihotaudeille
3. ohjaan omaseurantaa



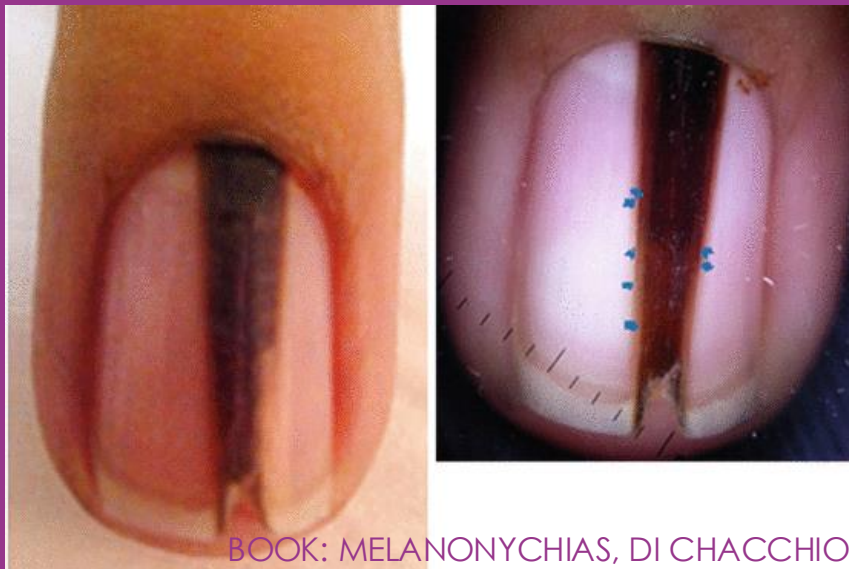OIKEA VASTAUS:

1. varaan uuden ajan 3kk päähän
seurantaa varten

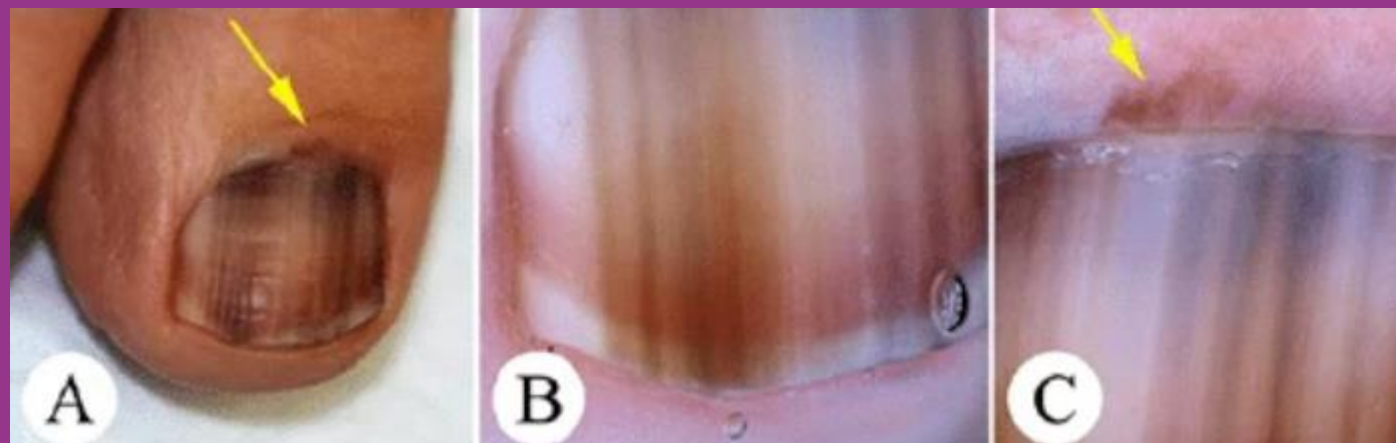tai

3. ohjaan omaseurantaa

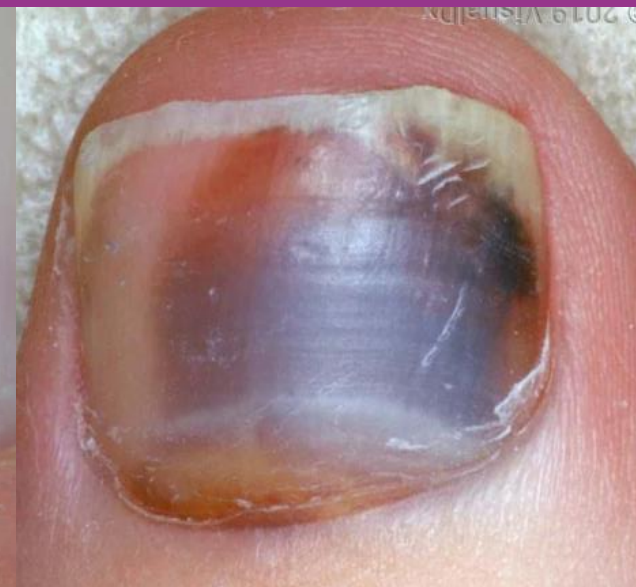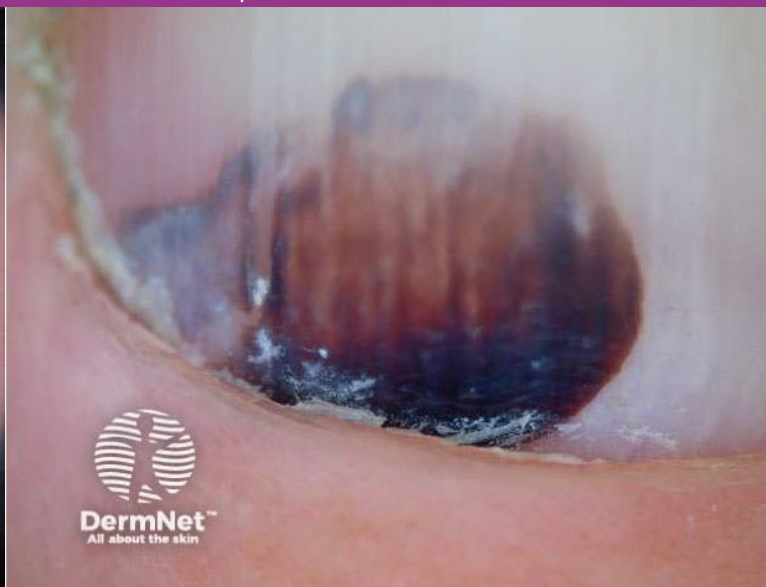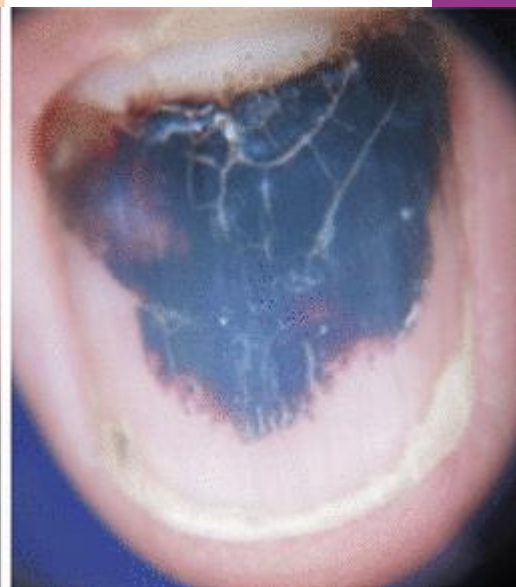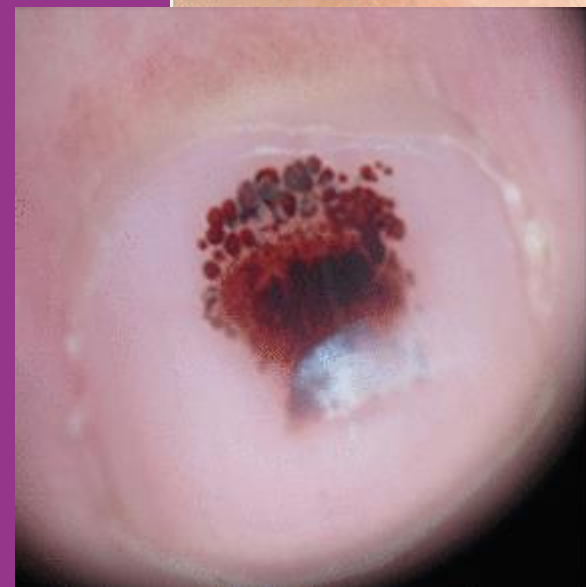Kyseessä kynnenalusmustelma

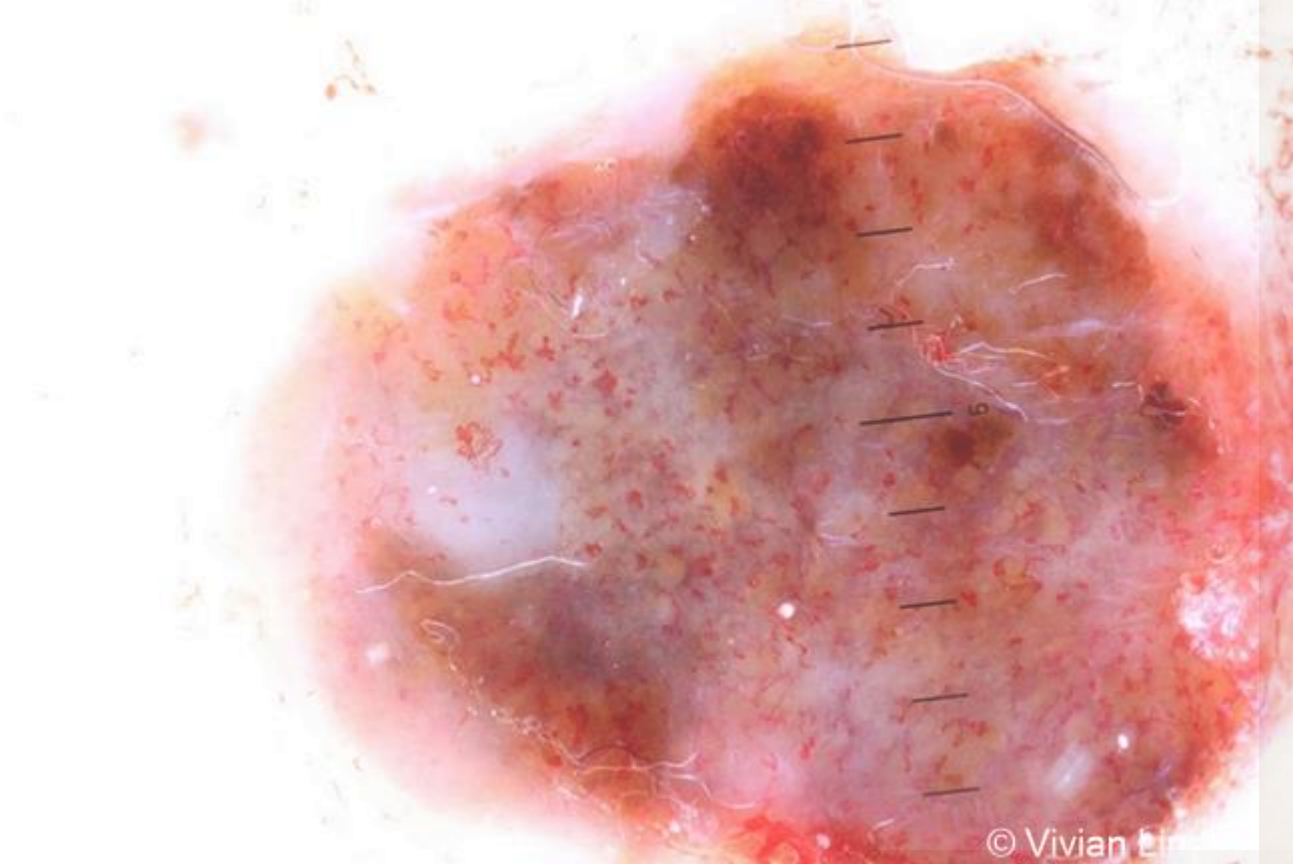


BOOK: MELANONYCHIAS, DI CHACCHIO

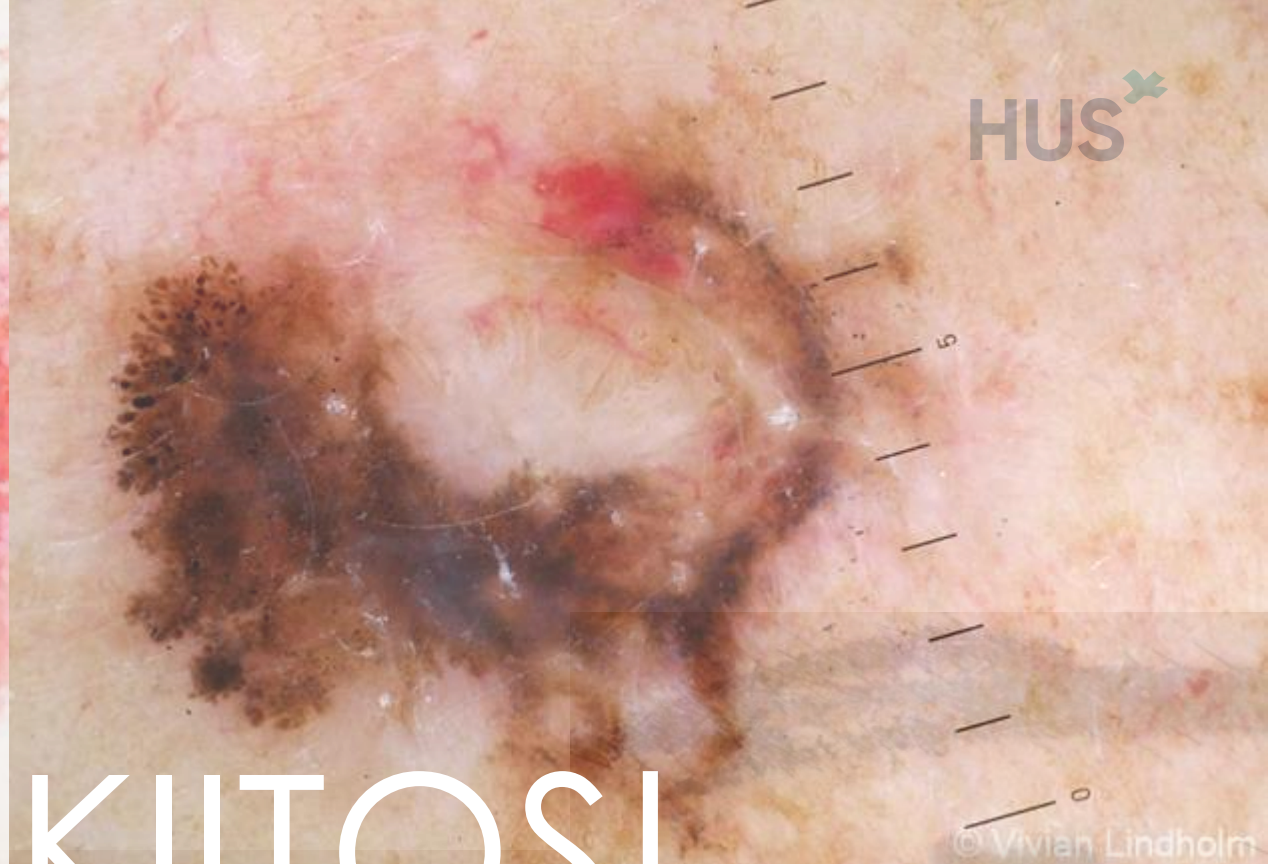

DOI:10.5826/dpc.0404a02



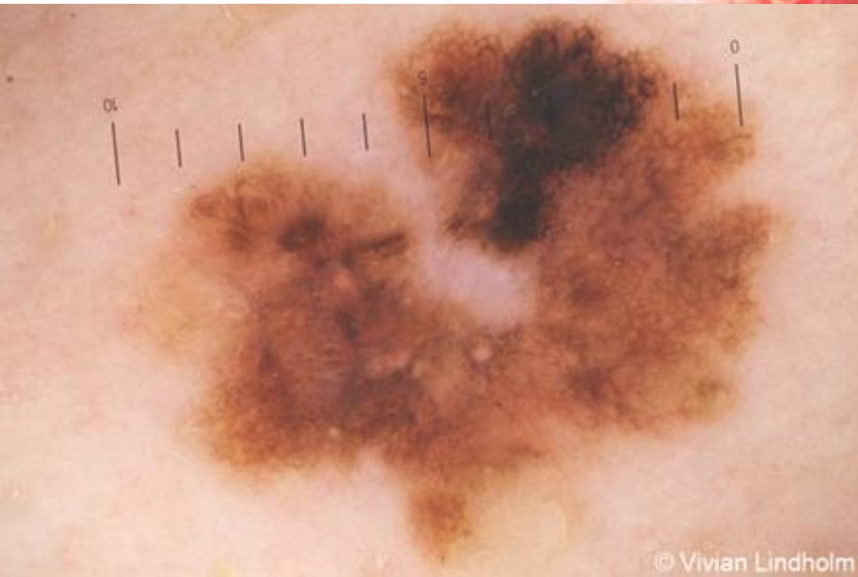


© Vivian Lindholm

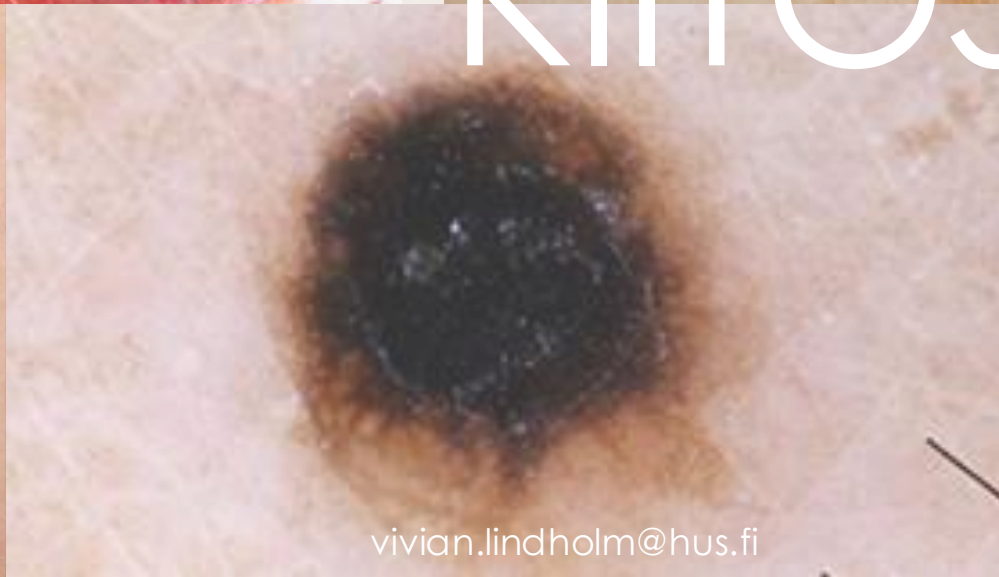

© Vivian Lindholm

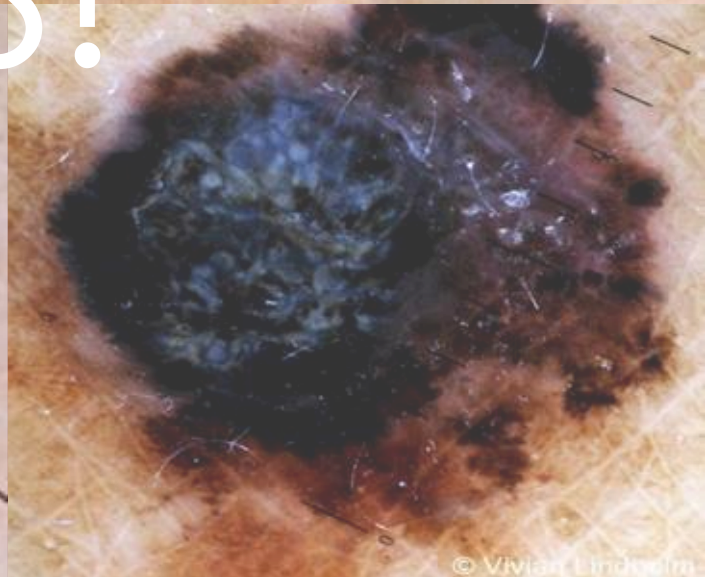
KIITOS!



© Vivian Lindholm



vivian.lindholm@hus.fi



© Vivian Lindholm