

Medfanet

Manuka-hunaja avanteenhoidossa: potilastapauksia

Alla esitellään lyhyesti kolme potilastapausta, joissa Manuka-hunajaa sisältävät ihoystävälliset ja luonnolliset pohjalevyt auttoivat ongelmallisen ja ärtyneen avanetta ympäröivän ihon hoidossa.

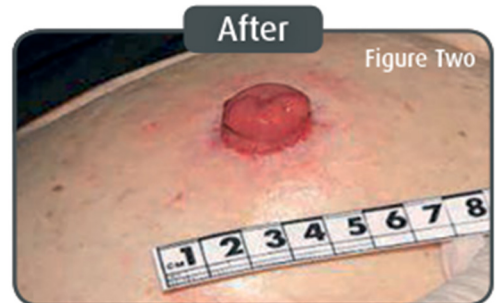
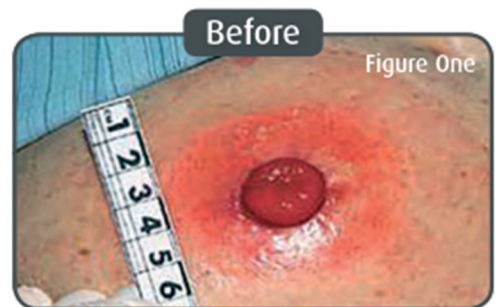69-vuotias nainen – ohutsuoliavanne (Crohnin tauti) - Englanti

Ongelma

Potilaan iho avanteen ympärillä oli ollut arka ja märkivä viikon ajan. Tämä oli vaikeuttanut pussin kiinnittymistä, mikä oli taasen aiheuttanut vuotoja. Tutkittaessa iho oli punainen ja maseroitunut.

Ratkaisu

Iho kuivattiin ja potilaalle annettiin tyhjennettävä pussi, jonka pohjalevy sisältää Manuka-hunajaa. Potilaan tilannetta seurattiin viikon käytön jälkeen, jolloin hän kertoi uuden pussin olevan mukava, helppo asettaa ja että hänen ihonsa avanteen ympärillä oli parantunut.



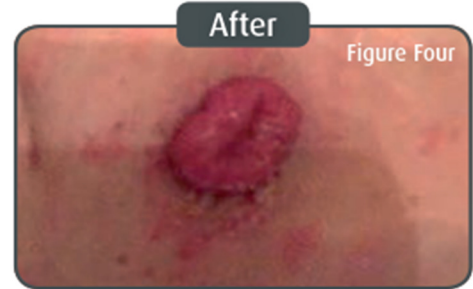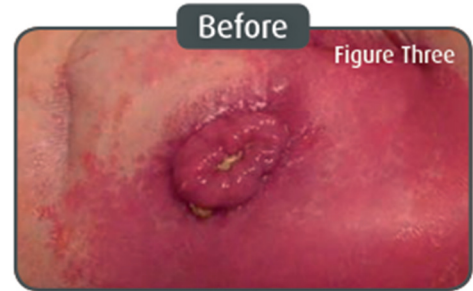5-vuotias poika – väliaikainen ohutsuoliavanne (megakoolon leikkaus) – Kreikka

Ongelma

Aluksi käyttöön valittu sidos pysyi iholla ainoastaan muutaman tunnin kerrallaan. Tämä johti pitkittyneeseen ja kivuliaaseen dermatiittiin avannetta ympärivällä iholla. Pussia jouduttiin vaihtamaan jopa kuusi tai seitsemän kertaa päivässä, joka oli potilaalle hyvin kivuliasta dermatiitin vuoksi.

Ratkaisu

Potilaalle annettiin kokeiluun uusia pusseja, joiden pohjalevyt sisälsivät Manuka-hunajaa. Kahden kuukauden käytön jälkeen potilaan dermatiitti oli huomattavasti helpottunut ja yhden pussin käyttöaika pidentynyt jopa yhteen päivään. Potilas jatkoi kokeilujakson jälkeen Manuka-hunajaa sisältävien sidosten käyttöä. Hän pystyy nyt leikkimään ja olemaan aktiivinen kuten muutkin ikäisensä.



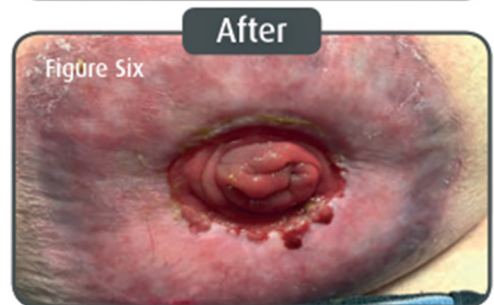
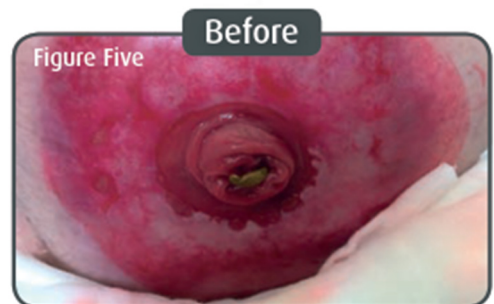71-vuotias mies – paksusuoliavanne (paksusuolen syöpä) – Saksa

Ongelma

Potilaan iho avanteen ympärillä oli punainen, kutiseva ja ruhjeilla. Ihon ensimmäinen kerros oli vaurioitunut ja hänellä oli myös pieniä rakkuloita täynnä nestettä, jotka viittasivat allergisen reaktion esiasteisiin.

Ratkaisu

Aluksi potilaalla käytettiin eosinia, joka vähensi oireita nopeasti. Seuraavaksi hänellä testattiin erilaisia sidoksia. Käyttöön valittiin suljettu pussi, jonka pohjalevy sisältää ihoystävällistä Manuka-hunajaa. Alle kahdessa viikossa iholla oli nähtävissä selkeitä paranemisen merkkejä. Potilas oli innokas palamaan kaksiosaisen sidosten käyttöön heti kuin mahdollista, ja hän tekikin niin, kun iho oli täysin parantunut. Potilas kertoi haluavansa vaihtaa käyttämänsä sidokset Manuka-hunajaa sisältäviin sidoksiin, kun kaksiosaiset sidokset tulevat saataville*.



(*Toim.huom. Valikoimassa on nykyään saatavilla sekä yksi- että kaksiosaisia sidoksia Manuka-hunajalla.)

Yhteenveto

Kaikkien kolmen potilaan ihon kunto avanteen ympärillä parani, kun he käyttivät hellävaraisia ja luonnollisia Manuka-hunajaa sisältäviä avannesidoksia. He, jotka jatkoivat saman sidoksen käyttöä myös ihon parannuttua, eivät kärsineet samanlaisista iho-oireista uudelleen.

Näiden potilastapausten perusteella Manuka-hunajalla saattaa olla positiivinen vaikutus vaurioituneen ihon paranemiseen ja näin ollen sellaisia sidoksia voidaan suositella, jos iho avanteen ympärillä ärtyy. Sidos sopii toki hyvin myös terveelle iholle ja on miellyttävä jokapäiväisessä käytössä.

Lisätietoja:

Medfanet Oy
Suomalaistentie 7
02270 Espoo

asiakaspalvelu@medfanet.fi

+358 50 322 3183

Medfanet



www.medfanet.fi
asiakaspalvelu@medfanet.fi
+358 50 322 3183

Medfanet Oy
Suomalaistentie 7
02270 Espoo