Ekg:n perusteet
Rytmihäiriöt ja liikunta

Marko Lehikoinen 2011

Päivän sisältö:

- 09.20-10.20 Ekg:n perusteet ja rekisteröinti
- 10.20-11.30 Kuormittavuus ja EKG - sekä iskemian tunnistaminen
- 11.30-12.15 Turvallisuus
- 13.15-14.00 Rytmihäiriön tunnistaminen – analyysi

1. Ekg:n perusteet

- 12-14 kytkentäisellä ekg:lla tarkoitetaan sydämen sähköisen toiminnan taltioimista paperille erilaisilla kytkennöillä joista:
  - 7 on rintakytkentöjä V1-V6 (V4R)
  - (1-3 on selkäkytkentöjä V7-V9)

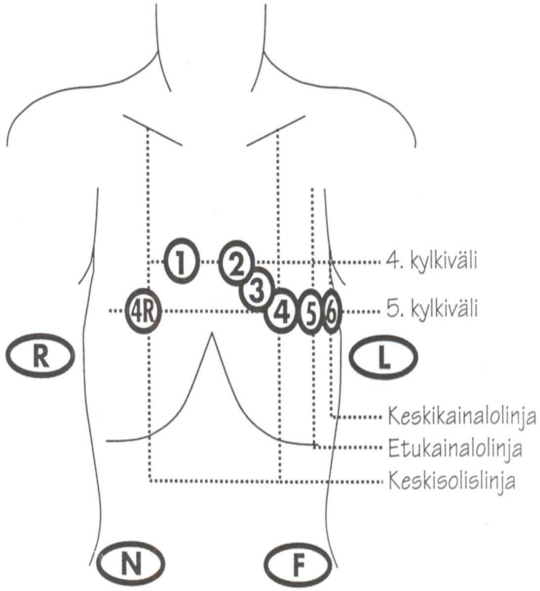

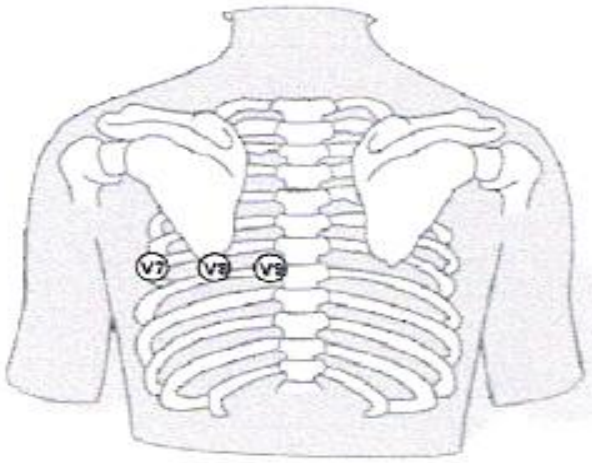

1. Ekg:n perusteet

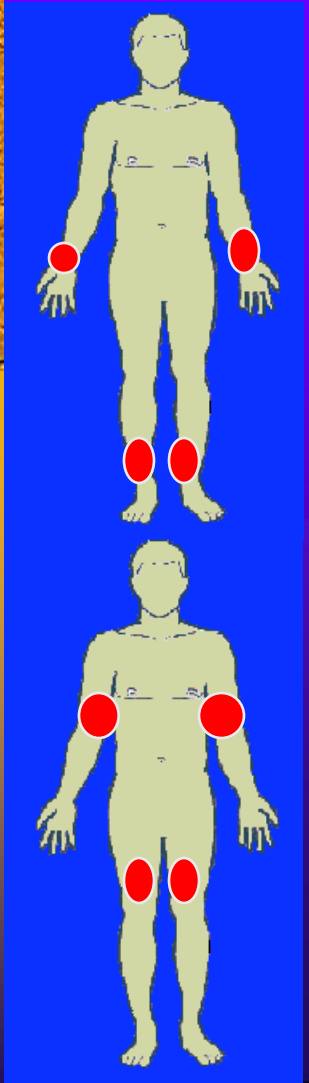

- Lisäksi 6 on raajakytkentöjä
  - I,II,III,aVF,aVL,aVR
- Raajakytkennät saadaan asettamalla 4 elektrodia molempien ranteiden ja molempien nilkkojen sisäsivuille
- Häiriöiden vähentämiseksi elektrodit voidaan asettaa myös reiden sisäsivuille ja olkavarren sisäsivuille
- Kliinisessä rasituskokeessa raajaelektrodit sijoitetaan vartaloon, jotta raajojen liike ei häiritse

1. Ekg:n perusteet

- 13-kytkentäinen ekg tallennetaan Suomessa vakiintuneella 50mm/s (25mm/s) nauhanopeudella
- Ekg – tallenteeseen tulee merkitä:
  - potilaan nimi ja sotu
  - päivämäärä
  - kellon aika
  - tutkimuspaikka

1.1.Normaalin ekg:n muodostuminen

- Ekg kuvaa sydämen sähköistä toimintaa

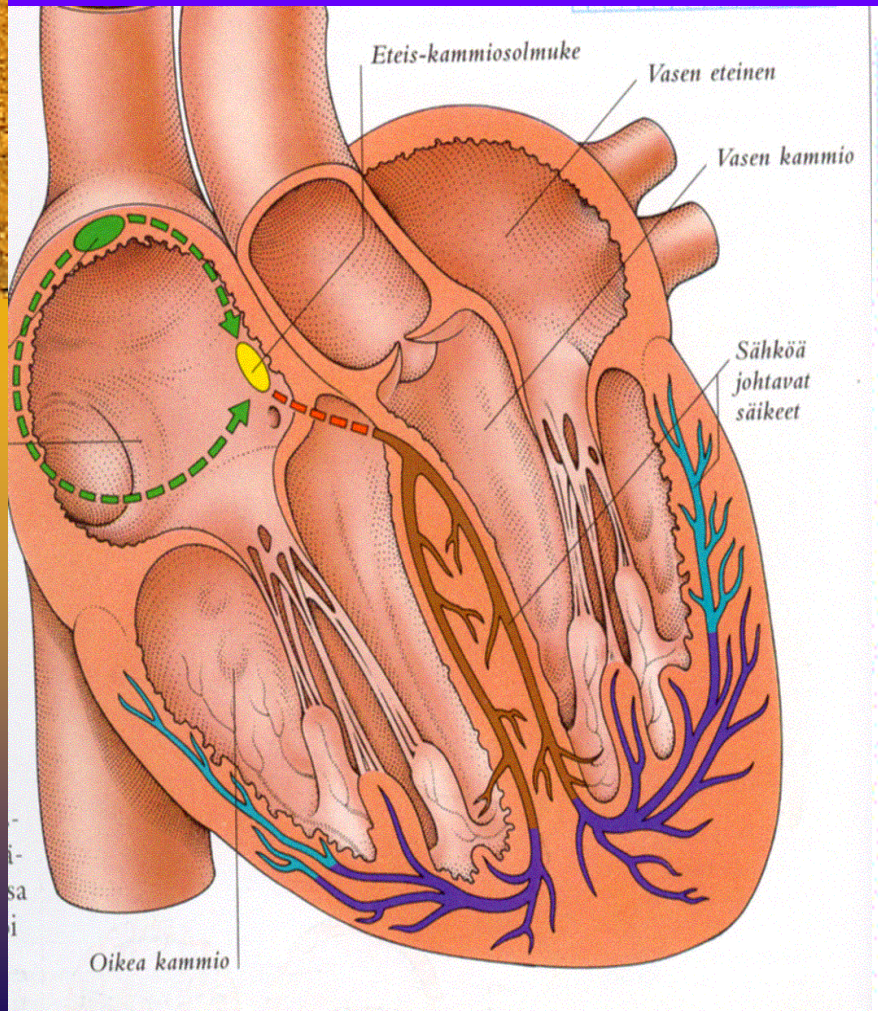

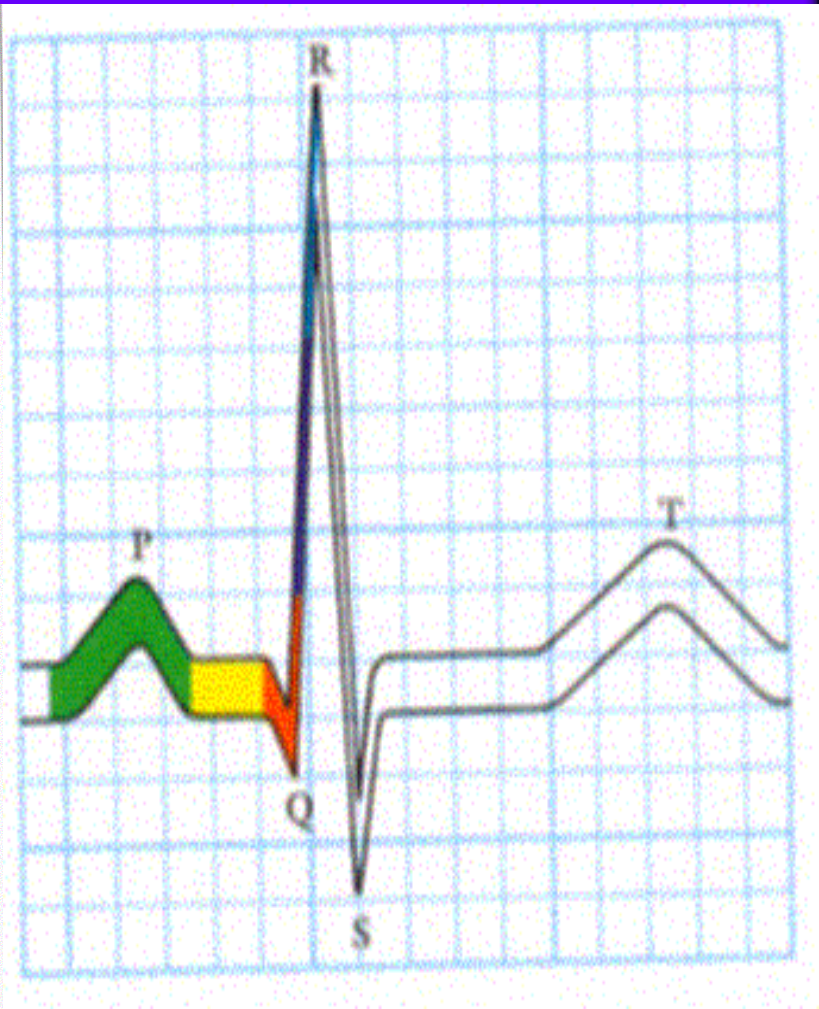

1.1.Normaalin ekg:n muodostuminen

- Normaalitilanteessa sähköinen tahdistus alkaa sinussolmukkeesta, joka depolarisoituu spontaanisti aiheuttaen sydämen eteissupistuksen
- Eteisten supistuminen näkyy ekg:ssa P-aaltona

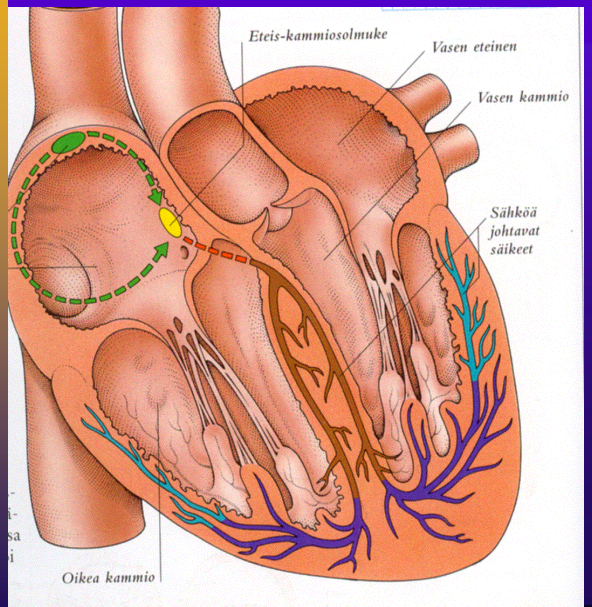

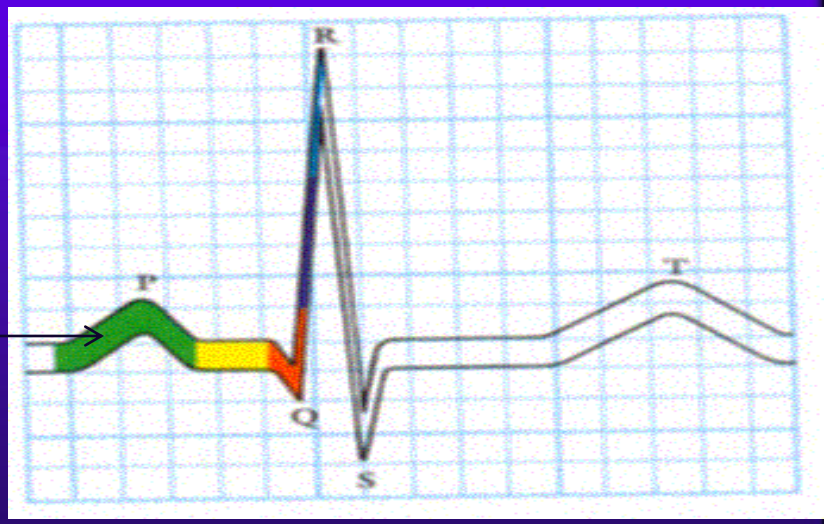

1.1.Normaalin ekg:n muodostuminen

- Eteisten supistumisen jälkeen depolarisaatioaalto etenee eteis-kammiosolmukkeeseen (AV-solmuke), johon se hetkeksi pysähtyy
- Tällöin piirturi palaa perusviivalle

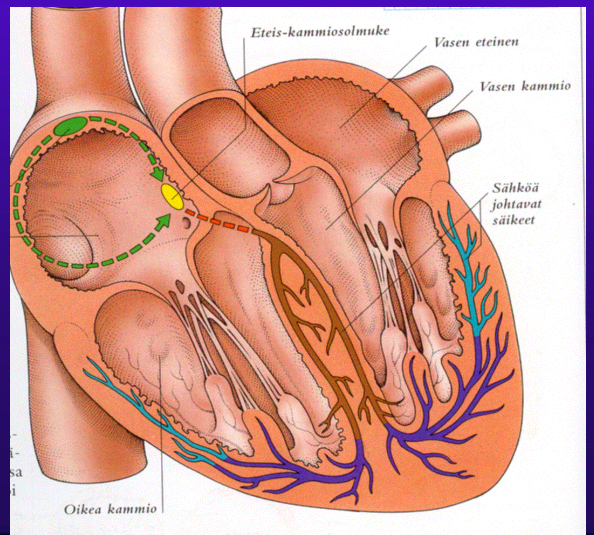

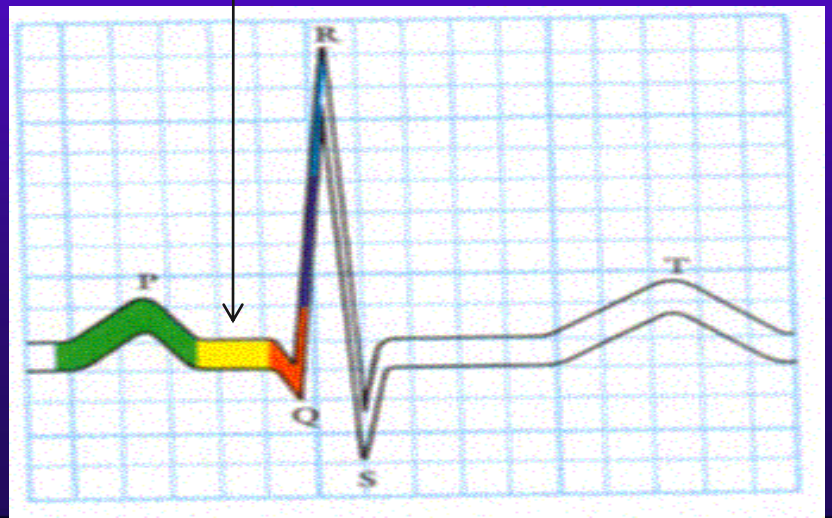

1.1.Normaalin ekg:n muodostuminen

- AV-solmukkeen jälkeen depolarisaatioaalto kulkee Hisin-kimppua pitkin, sydämen väliseinän johtoratoja pitkin purkinjen säikeistöön, jolloin alkaa kammioden depolarisaatio, eli supistuminen
- Kammioiden supistuminen näkyy QRS-kompleksina

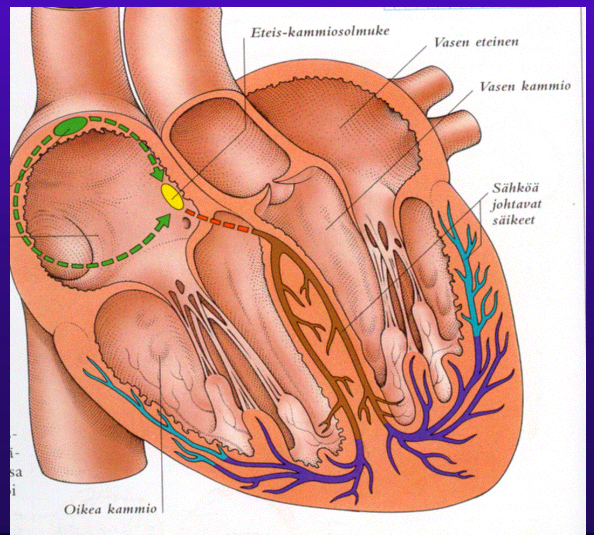

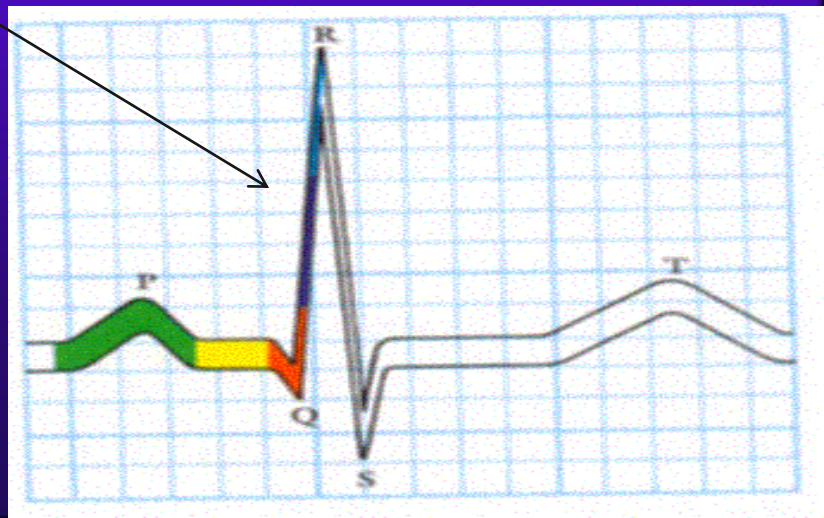

1.1.Normaalin ekg:n muodostuminen

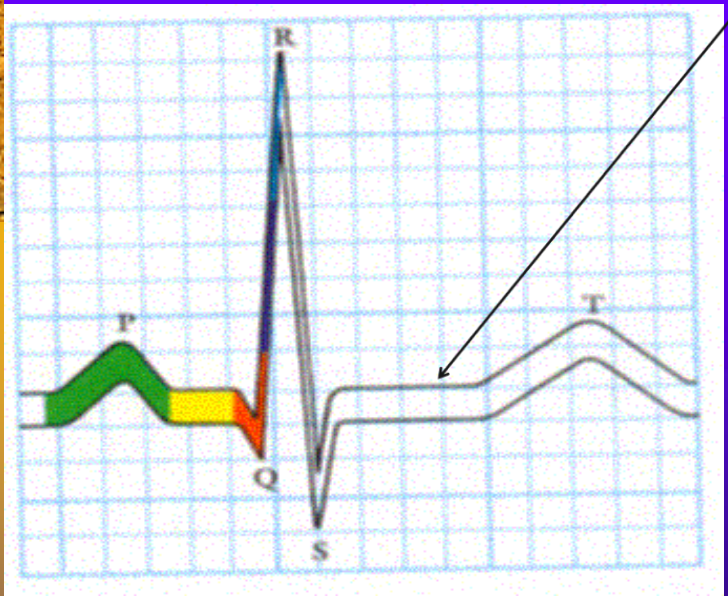

- ST- väli kuvaa kammioiden supistustilan loppua jolloin kammioista pusertuu viimeisetkin veret ulos ennen kammioiden veltostumista
- Tässä tilanteessa solujen ionipumput tasoittaa natrium ja kalium pitoisuuksia ja luo uutta kalvojännitettä, tämä prosessi vaatii paljon energiaa ja häiriintyy helposti hapenpuutteesta > ST muutokset

1.1.Normaalin ekg:n muodostuminen

- Kammioiden repolarisaatio eli veltostuminen näkyy ekg:ssa T-aaltona

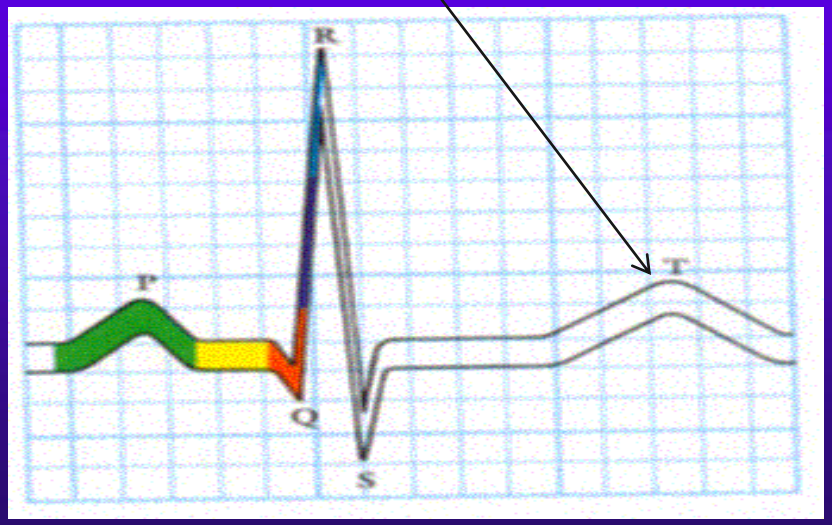

1.1.Normaalin ekg:n muodostuminen

- Johtumisajat:
  - P-kesto 2,5-5mm (50-100ms)
  - **PQ-aika 6-10 mm** (120-200ms)
  - **QRS kesto 3-6 mm** (60-120ms)
  - QT-aika määräytyy syketaajuuden mukaan

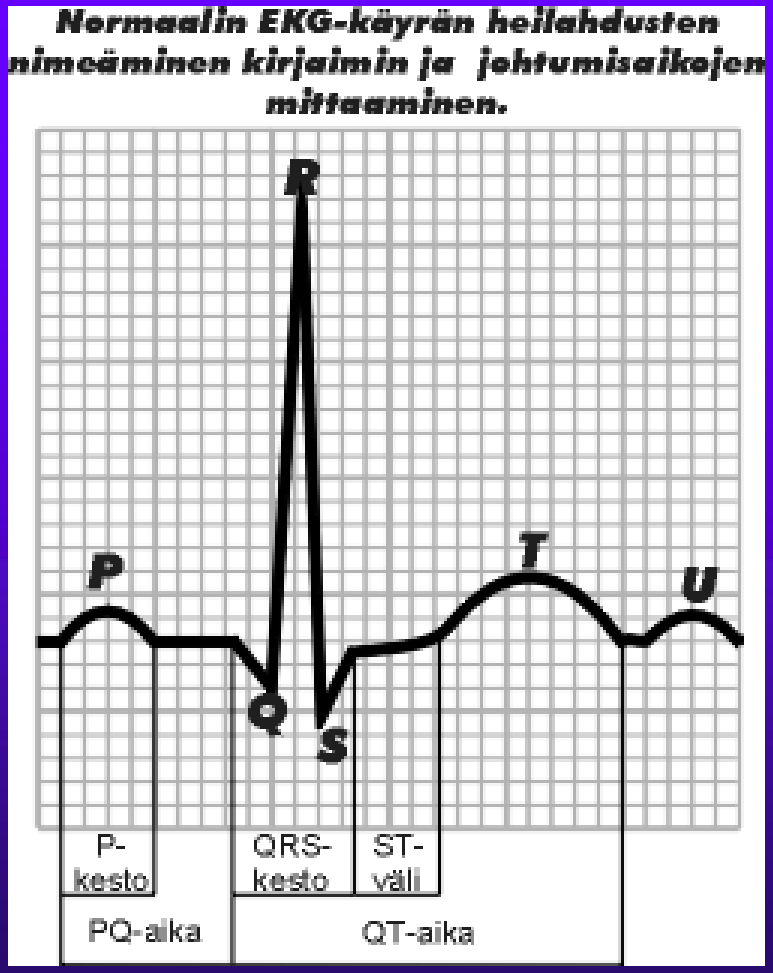

1.1.Normaalin ekg:n muodostuminen

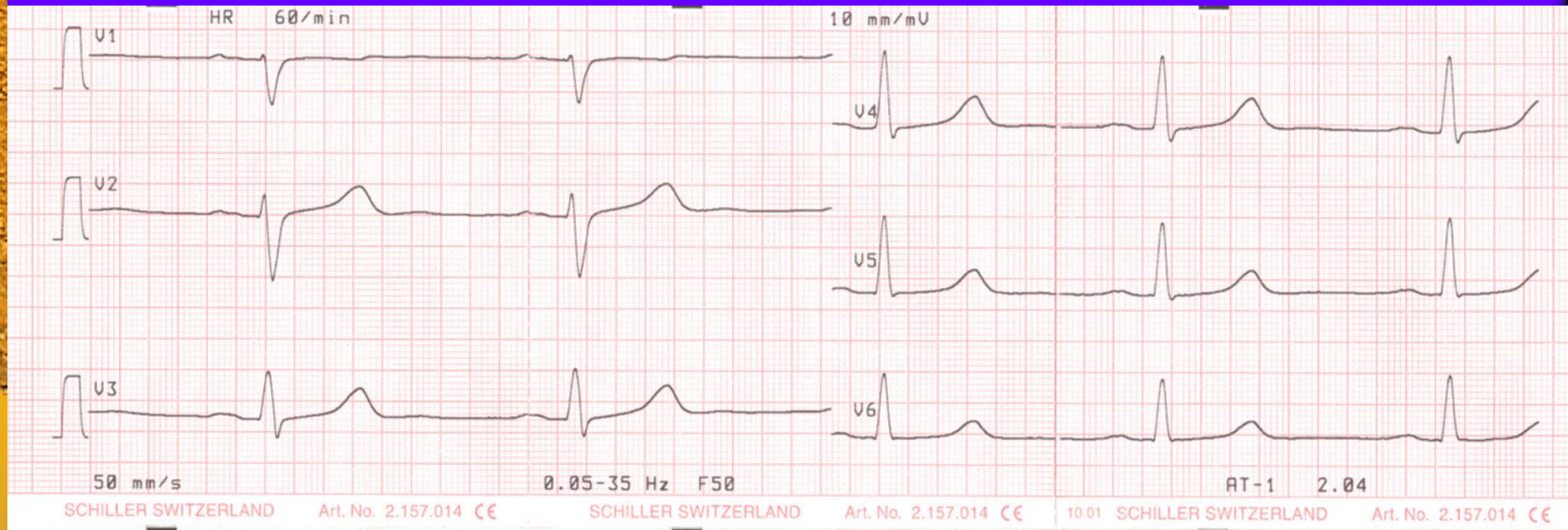

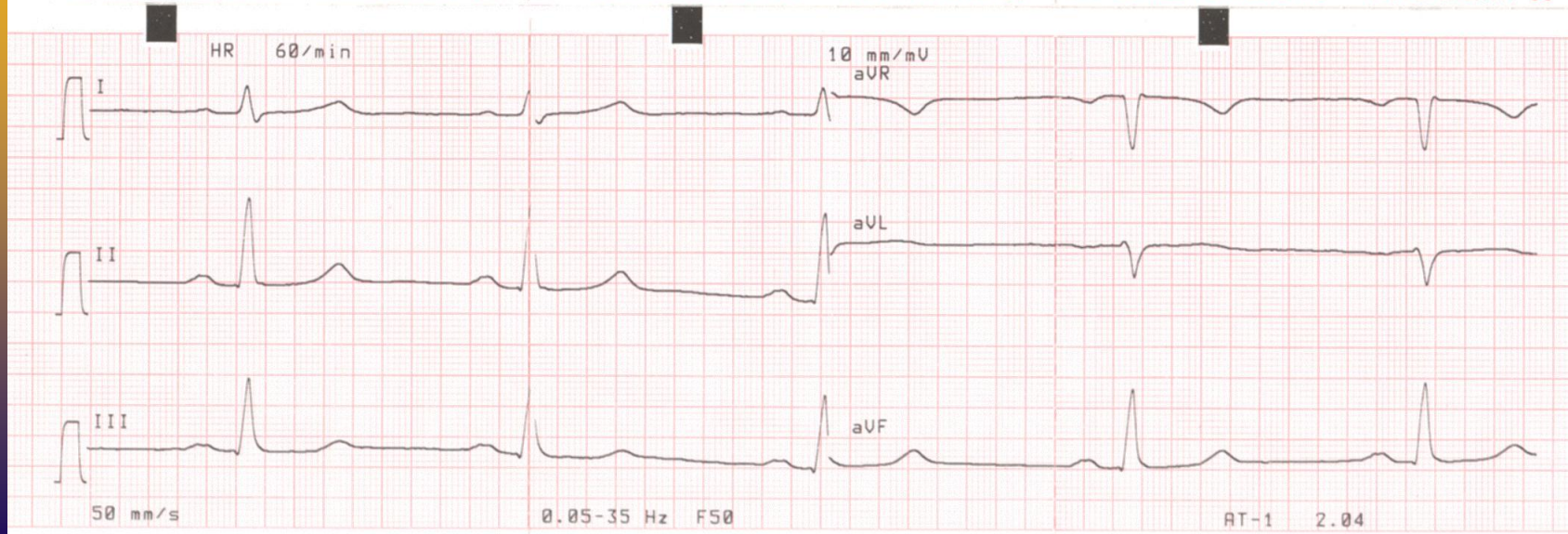

1.1.Normaalin ekg:n muodostuminen

- EKG:n perussäännön mukaan Elektrodia kohti tuleva potentiaali näkyy EKG:ssa positiivisena ja poispäin liikkuva negatiivisena heilahduksena EKG nauhalla !

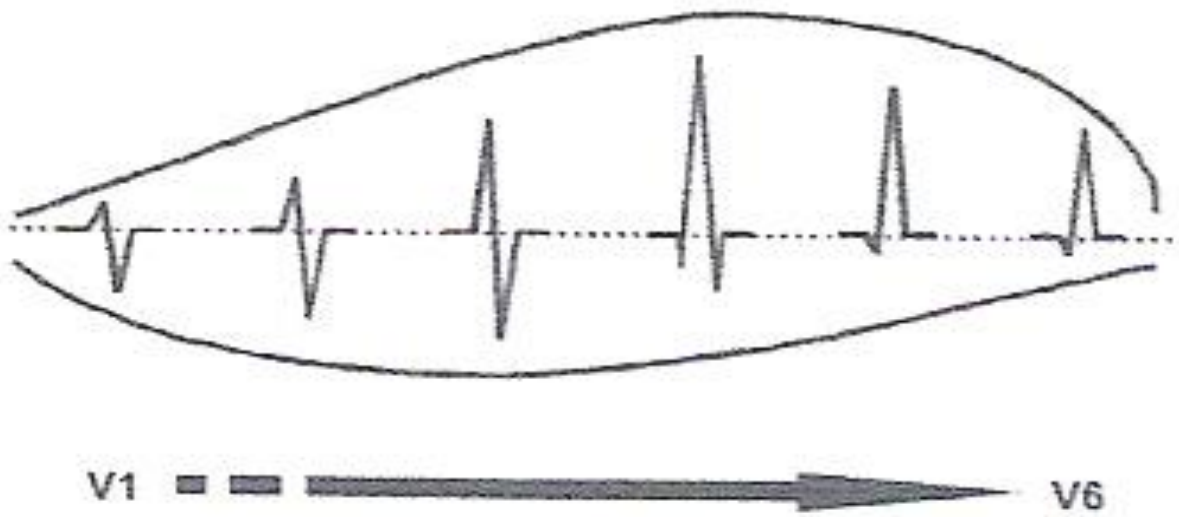

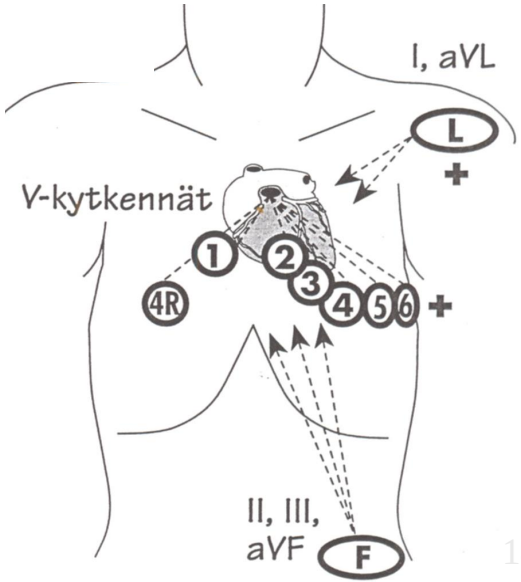
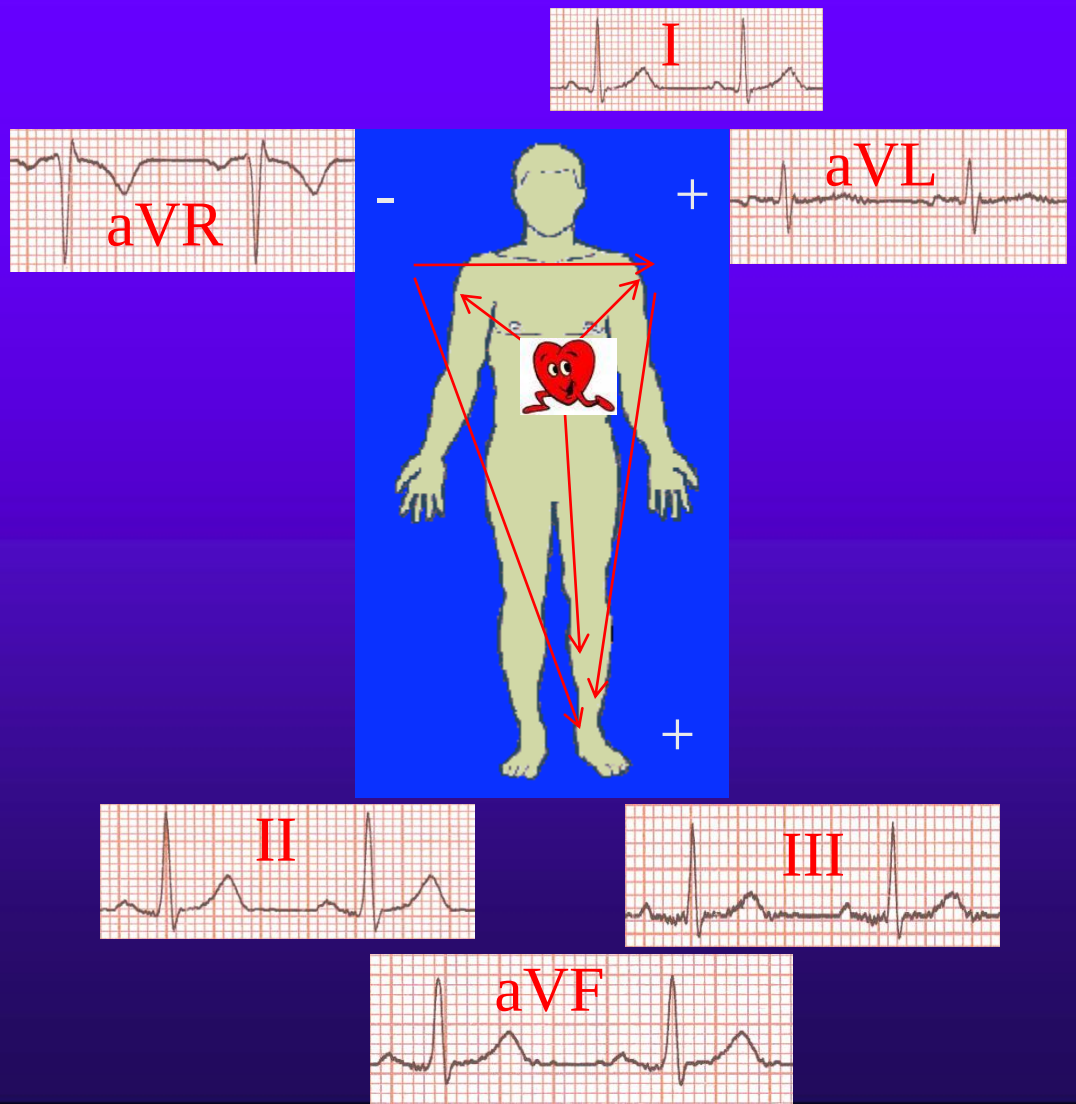
1.1.Normaalin ekg:n muodostuminen